

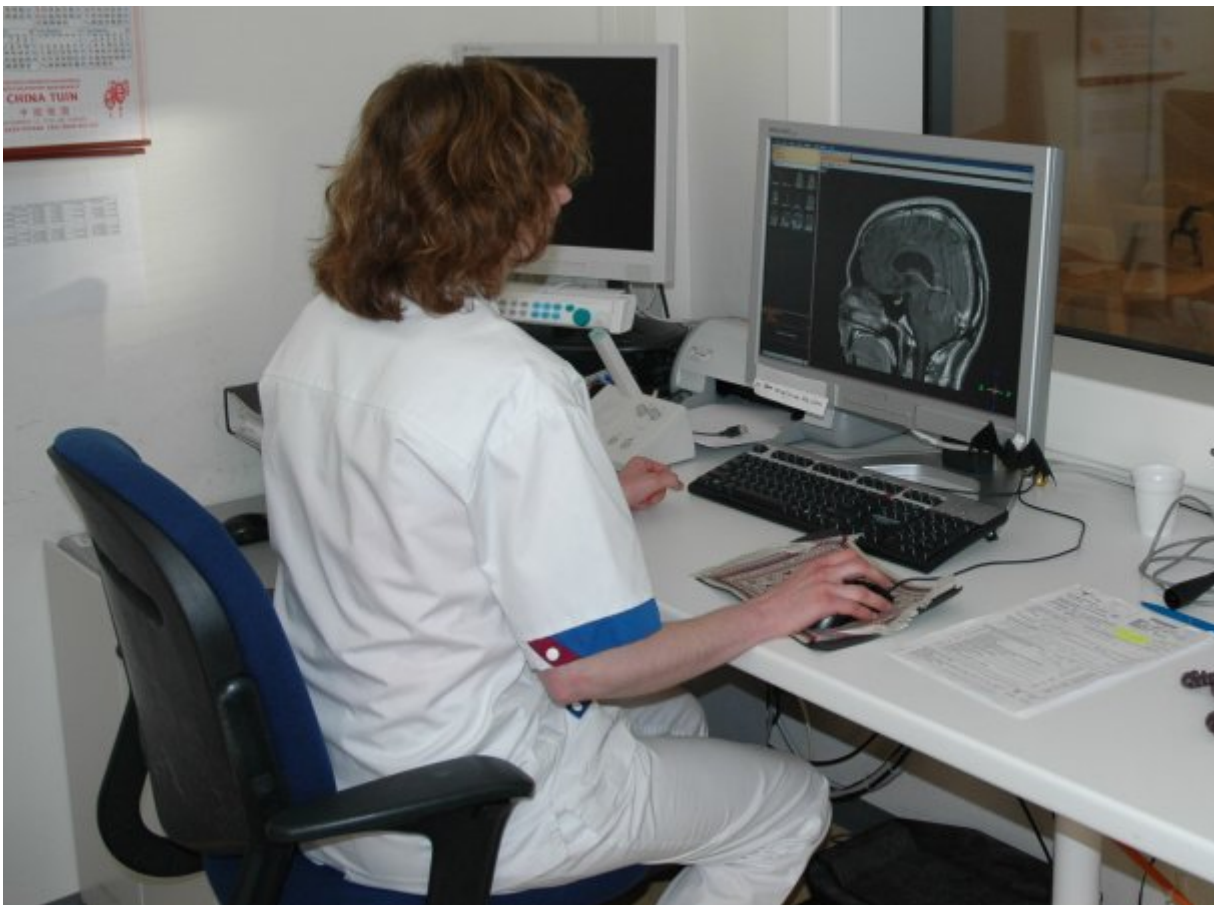MRI-scan

Inleiding

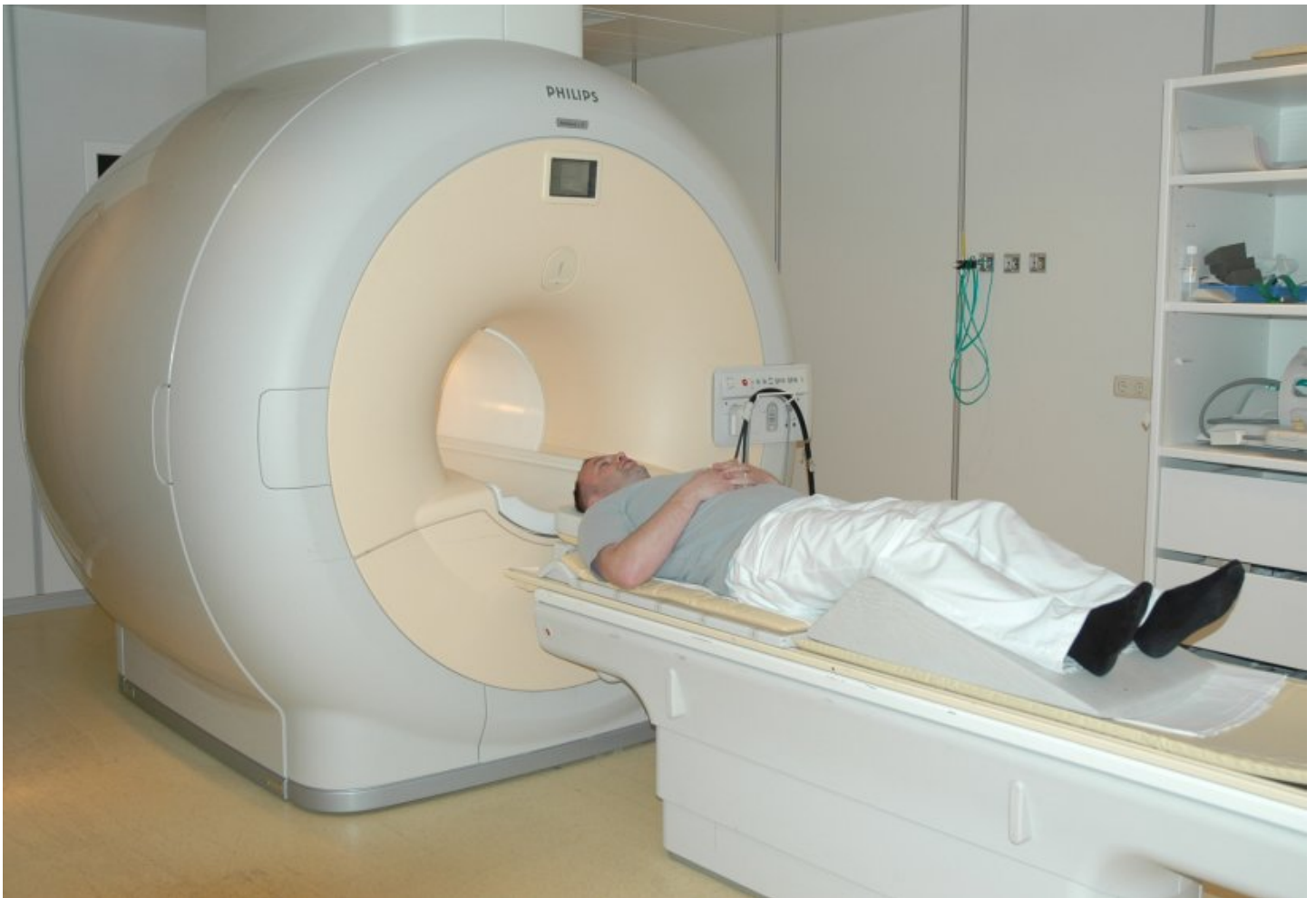Voor een goede bescherming zijn de hersenen opgeborgen in de schedel en het ruggenmerg in de wervelkolom. Door deze goed beschutte positie zijn ze echter ook weinig toegankelijk voor de neurochirurg of neuroloog, die wil weten wat er precies aan aan het zenuwstelsel mankeert. Vroeger was de arts alleen aangewezen op zijn lichamelijk neurologisch onderzoek, dat hem op grond van zijn kennis kon aangeven waar de aandoening waarschijnlijk uit bestond en waar de afwijking in het zenuwstelsel ongeveer gelegen was. Maar tegenwoordig staan aan de arts nauwkeurige beeldvormende technieken ter beschikking, zoals eerder al de Röntgentechnieken en nu ook de CT-scan en de MRI om de afwijking in een beeld zichtbaar te maken. Hij is nu hierdoor beter geïnformeerd over de aard en de plaats van de afwijking, waardoor een gerichte behandeling beter mogelijk wordt.

MRI

MRI is een afkorting van Magnetic Resonance Imaging, ook wel magneetscan.



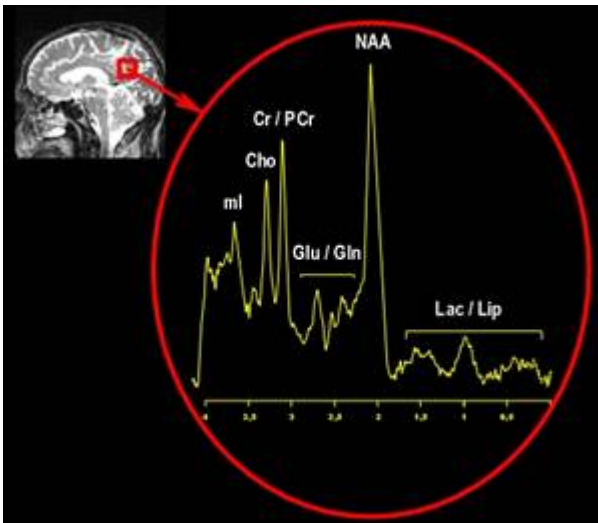
De laborant bewaakt het maken van de MRI-scans en kan na afloop met computertechnieken de beelden nog op allerlei manieren manipuleren.



De MRI-scanner met de tunnel waar de patiënt in komt te liggen.

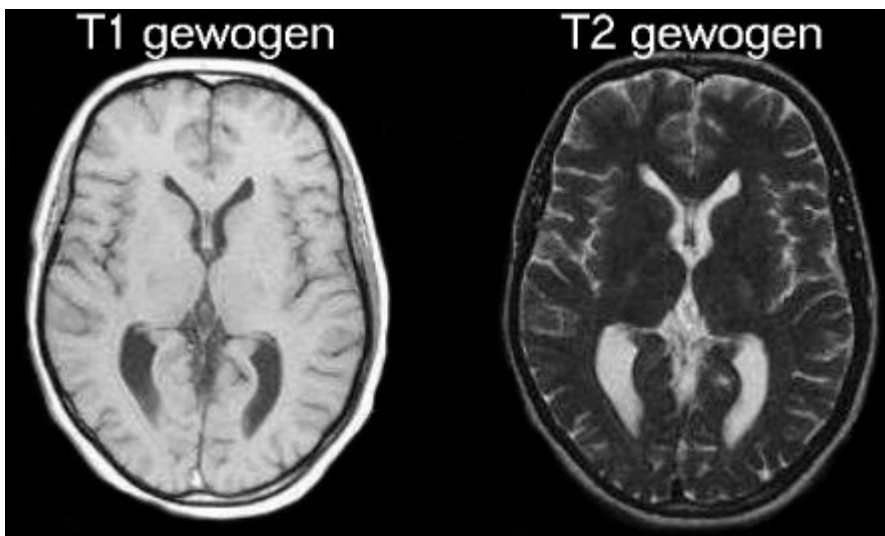
Bij deze afbeeldingstechniek komt de patiënt in een lange tunnel te liggen die een sterke magneet bevat, waarmee het water in de weefsels gemagnetiseerd wordt. Dat berust hierop dat in het weefsel de watermoleculen (eigenlijk zijn het de waterstofatoomkernen) zich als miniatuurmagneetjes kunnen gedragen. Verder worden vanuit de scannertunnel radiogolven uitgezonden van een golflengte die de watermagneetjes als het ware doen meetrillen (men noemt dat resoneren) waarbij ze energie uit de radiogolven in zich opnemen. Als de radiogolf wordt gestopt wordt de eerder opgenomen energie weer uitgezonden als een signaal waarin allerlei bijzonderheden van het weefsel zijn vervat. Deze zwakke signalen worden door een gevoelige radioantenne opgevangen. Uit deze signalen kan de computer van het apparaat de samenstelling van de verschillende weefsels berekenen en ze uittekenen in de vorm van een doorsnede (de MRI-scan). Gebieden waar geen water is, zoals lucht of bot, geven geen signaal en zijn zwart op de scan. Ook hangt het signaal af van de duur van de perioden waarin de radiogolven worden uitgezonden, omdat hiermee bepaalde kenmerken van de magnetisatie (T1 en T2) tot uiting worden gebracht. Zo kan men zogenaamde T1-gewogen beelden verkrijgen waarin de eigenschap T1 de overhand heeft; op deze beelden verschijnen liquor (hersenvocht) en waterrijke structuren donker. Daarentegen zijn liquor en waterrijke structuren op T2-gewogen beelden juist wit. Door de keuze van de T1- of T2-weging kan men van de weefsels bepaalde aspecten zichtbaar maken. MRI-beelden zijn daarom zeer gedetailleerd in het vertonen van de verschillende weefsels, maar een nadeel is dat het bot zelf niet zichtbaar is (wel het beenmerg), omdat het bot bijna geen water bevat.

Met de MRI kan de aard van het weefsel nader worden onderzocht met behulp van spectroscopie. Wanneer bepaalde stoffen op bepaalde plaatsen in verhoogde concentraties worden aangetroffen kan dit wijzen op b.v. de aanwezigheid van een tumor.

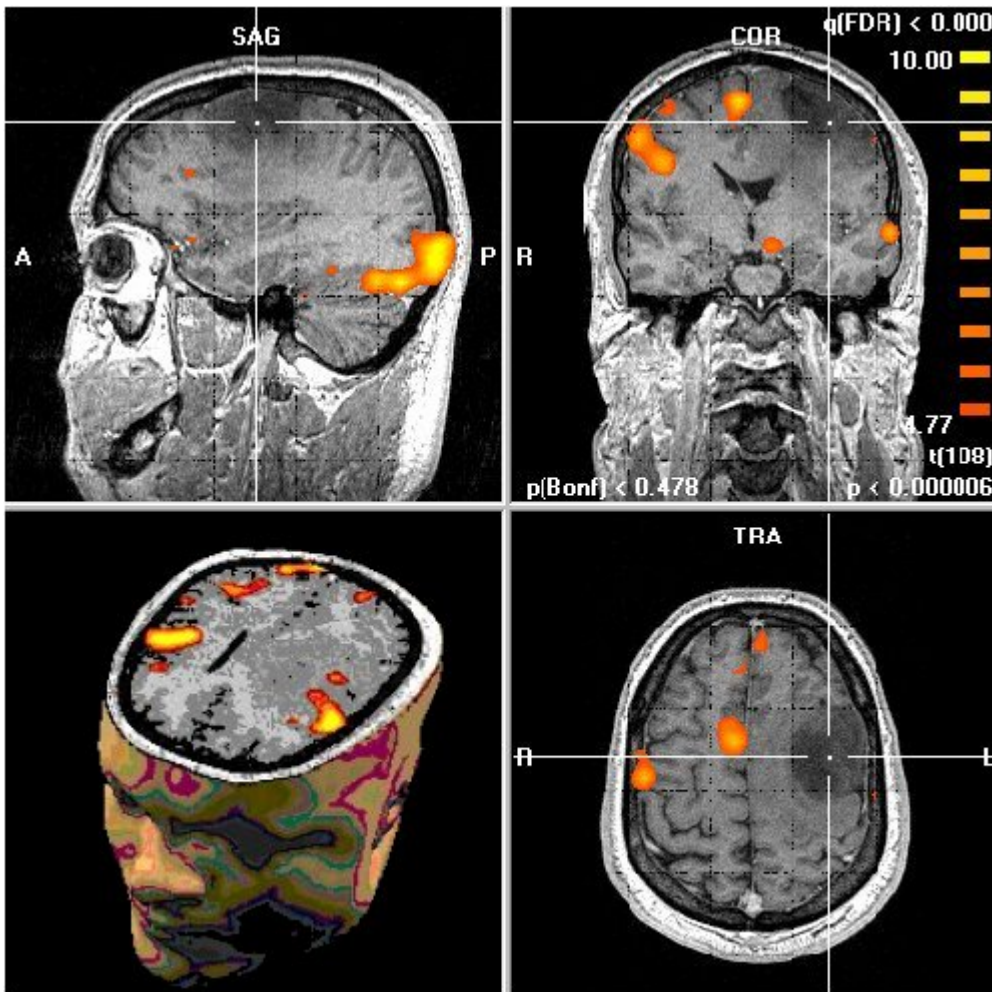


Spectroscopie: de afbeelding geeft aan in welke mate bepaalde stoffen zich in een bepaald gebied (b.v. tumor) bevinden.

Men kan ook de functie van bepaalde hersendelen nagaan door tijdens het onderzoek de patiënt bepaalde opdrachten te laten uitvoeren (b.v. lezen of herkennen van afbeeldingen). Dit noemt men functionele MRI (fMRI). Als de corresponderende hersendelen daardoor actief worden is dit met de MRI aan te tonen. Zulk onderzoek is belangrijk voor het precies lokaliseren van neurologisch belangrijke gebieden.



MRI-opnamen van normale hersenen, waarbij links een zogenaamde T1-gewogen opname is waarop de waterhoudende structuren (hersenkamers) donker zijn, terwijl het onderhuidse vetweefsel helder is. Rechts is een T2-gewogen opname waarop de waterrijke structuren helder zijn, maar het onderhuidse vetweefsel juist donker.



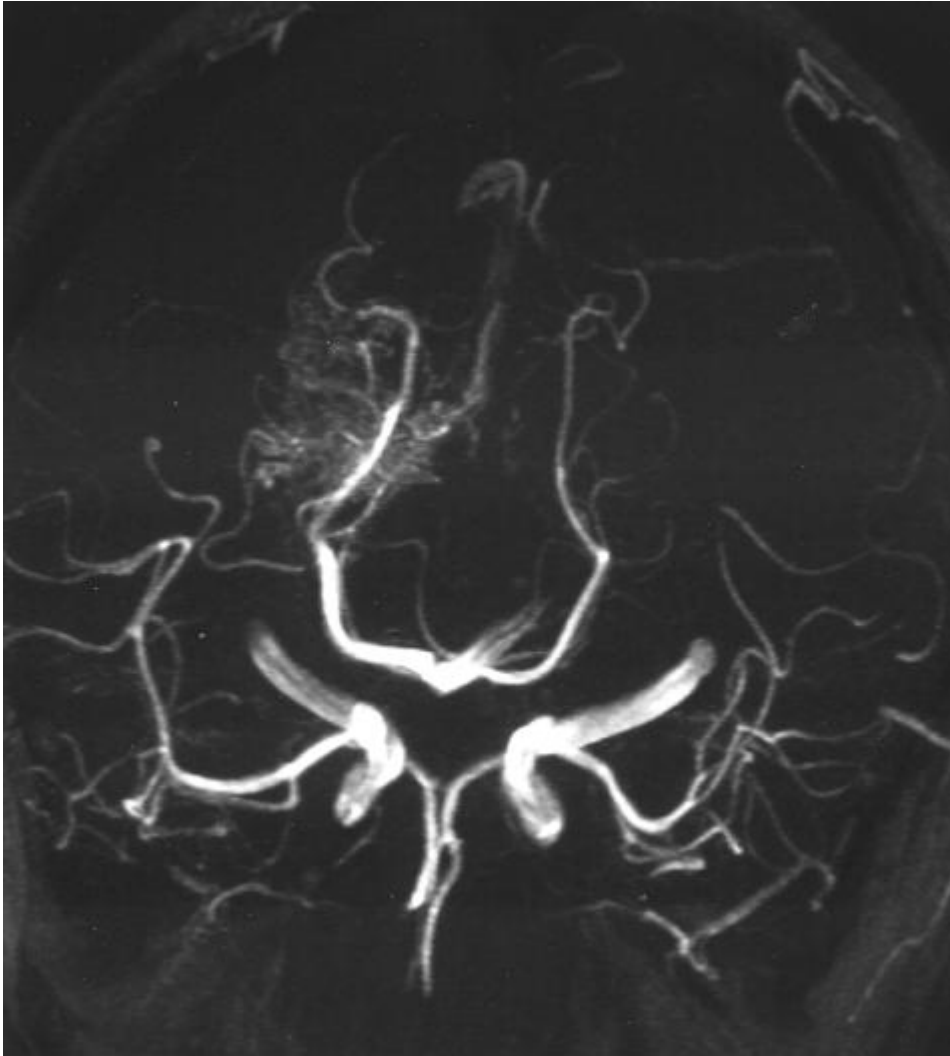
Boven een MRI van een patiënt met een hersentumor (het donkere gebied in het centrum van het kruis). Als hem gevraagd wordt te lezen lichten de gebieden in de hersenen op die daarbij betrokken zijn (deze techniek heet "functionele MRI", afgekort fMRI). Uit dit onderzoek bij deze patiënt blijkt dat bij operatie van de tumor de gebieden die voor het lezen verantwoordelijk zijn in elk geval geen risico te lopen.

Als ook met de MRI de afbeelding van b.v. een hersentumor tegenvalt, kan men een speciaal voor MRI geschikt contrastmiddel inspuiten, dat het element gadolinium bevat. Dit element heeft de eigenschap om T1 te veranderen, waardoor de tumor goed zichtbaar wordt.

Wat de MRI procedure zelf betreft, maakt het apparaat tijdens zijn werking evenveel lawaai als een discotheek. Door het opzetten van oortelefoons met aangename muziek is dit lawaai gewoonlijk buiten te sluiten. Omdat bij de MRI-techniek geen röntgenstralen worden gebruikt is hier geen speciale voorzichtigheid geboden ten aanzien van het ongeboren kind. De sterke magneten van het apparaat kunnen echter stukjes metaal in het weefsel doen verschuiven, wat ernstige gevolgen kan hebben als het gaat om clips die voor de behandeling van aneurysma's in het hoofd zijn geplaatst, of metaalsplinters die bijvoorbeeld tijdens laswerkzaamheden in het oog zijn geraakt. Verder kunnen de magneetvelden pacemakers voor het hart op hol doen slaan. Bij deze mensen mogen derhalve geen MRI-scans worden gemaakt. Maar de moderne aneurysmaclips (vooropgesteld dat men zeker weet dat een patiënt die heeft) en overige implantaten van het niet-magnetische metaal titanium zijn ongevoelig voor magnetisatie en kunnen zonder bezwaar in het MRI-apparaat worden gescand. Dit geldt momenteel voor alle moderne clips in een MRI-scanner met een magneet van maximaal 1,5 Tesla. Bij sterkere magneten is dat niet altijd bekend en zal van geval tot geval moeten worden bekeken of een MRI onderzoek veilig uitgevoerd kan worden.

Verder is MRI bezwaarlijk voor mensen die vanwege claustrofobie (engtevrees) het verblijf in de tunnel niet kunnen verdragen.

Andere MR-technieken: MR-angiografie



Van het MR-signaal dat immers afkomstig is uit het water in de weefsels, kan met bepaalde technieken een onderscheid worden gemaakt tussen het stromende water in de bloedvaten en het stilstaande water in de omgevende weefsels. Hiermee wordt bereikt dat de bloedvaten op de scan een andere tint krijgen dan het omgevende weefsel, met andere woorden, men heeft nu een MR-angiogram dat is ontstaan zonder gebruik van contrastmiddelen.

MRA is bijzonder geschikt voor vervolg onderzoek van patiënten die een z.g. coiling van een hersenaneurysma hebben ondergaan. In veel gevallen kan dan onderzoek via een slangetje in de lies achterwege blijven.

Mooie voorbeelden van MRI's kunt U zien op de pagina van de Harvard University.

Terug naar het overzicht.

Voor commentaar op deze tekst kunt U hier klikken.