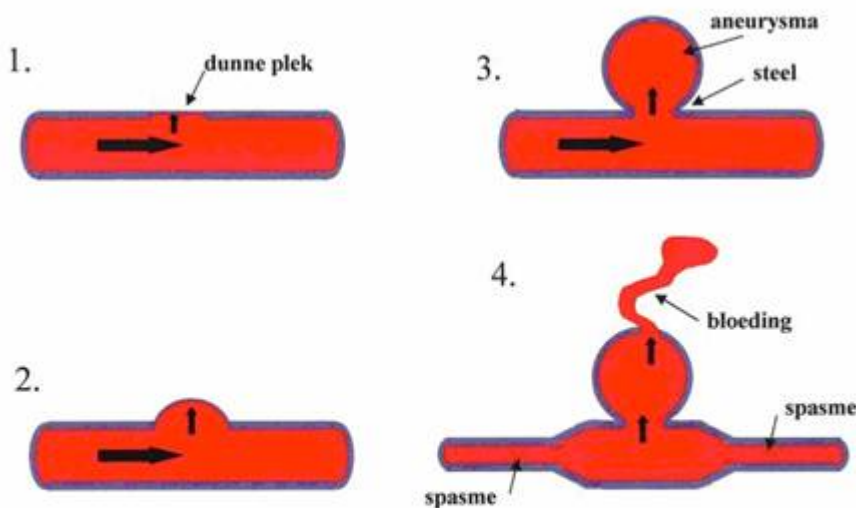


Aneurysma (bloedvatmisvorming)

Inleiding

Onder een aneurysma in de hersenen wordt verstaan een uitstulping van de wand van een hersenslagader. Het aneurysma bevindt zich vrijwel altijd op de splitsing van twee slagaders, meestal aan de onderkant van de hersenen of hersenstam. Het kan het beste worden vergeleken met een fietsband waarbij er een gat in de buitenband zit en op die plaats de binnenband naar buiten puilt. Deze uitpuiling (of uitstulping) noemt men een aneurysma.



K.G.Go

Ontstaanswijze

Ontstaanswijze

(horend bij bovenstaande illustratie)

1. Er is een aangeboren dunne plek in de wand van een hersenslagader, die hier in doorsnede wordt getoond.
2. Onder invloed van de bloeddruk ontstaat er een uitbochting van de dunne plek in de vaatwand.
3. Met de jaren wordt de uitbochting (aneurysma) steeds groter.
4. Tenslotte barst het aneurysma en volgt er een bloeding. Als reactie van het weefsel op bloedproducten ontstaat er een kramp (spasme) van de slagader, hetgeen in bepaalde gevallen kan leiden tot een verminderde bloedtoevoer naar hersengebieden die door de slagader worden verzorgd (ischemie) en die daardoor kunnen afsterven.

Oorzaak

Verondersteld wordt dat een aneurysma van de hersenslagaders ontstaat uit een aangeboren zwakke plek van de vaatwand, maar daarover bestaat nog onvoldoende zekerheid. Aangeboren betekent dat de afwijking tijdens de

ontwikkeling (dus voor de geboorte) ontstaan is. Dat betekent dus niet dat het erfelijk is. Wel zijn er families waarbij aneurysmata vaker dan normaal voorkomen, en bovendien bestaan er een paar zeldzame erfelijke ziekten waarbij vaker dan normaal aneurysmata van de hersenen optreden. In zeldzame gevallen ontstaat een aneurysma door een infectie van de vaatwand bijvoorbeeld als een patiënt een (bacteriële) bloedvergiftiging heeft. Een ander zeldzaam aneurysma ontstaat soms door de veranderde bloedstroming bij een arterio-veneuze vaatmisvorming.

Verschijnselen

Meestal manifesteert een hersenaneurysma zich door middel van een hersenbloeding. Door de druk in de slagader kan een aneurysma groter worden en de wand dunner, zodat er een scheurtje in komt en er uiteindelijk een hersenbloeding ontstaat. Een bloeding uit een aneurysma treedt meestal op tussen de hersenvliezen, en noemt men een subarachnoïdale bloeding. Dat komt doordat een hersenaneurysma meestal op één van de grotere hersenslagaders zit, aan de buitenzijde van de hersenen, in het spinnewebsvlies (de arachnoïdea). Meestal merkt de patiënt op het moment van bloeding acute hoofdpijn en nekpijn, waarbij bovendien bewusteloosheid kan optreden. Vaak is er ook misselijkheid en moet men overgeven. Soms treden er ook epileptische trekkingen van de ledematen op of zijn er acute verlamingsverschijnselen. Wanneer een aneurysma is gebarsten komt er bloed rondom de hersenen terecht, dat zich verspreidt onder/tussen het spinnewebsvlies. De stollingseigenschappen van het bloed zullen ervoor moeten zorgen dat het lekje in het aneurysma dicht stolt en de bloeding stopt. Dat lukt lang niet bij iedere patiënt, en dat is de reden dat een bloeding uit een hersenaneurysma zo gevaarlijk is. Naar schatting de helft van alle patiënten met een bloeding uit een aneurysma in de hersenen overlijdt. Van de patiënten die in het ziekenhuis worden opgenomen kan de neurologische conditie erg verschillen, met in het gunstigste geval alleen hoofdpijn en nekpijn, en in het ergste geval diepe bewusteloosheid (coma). De meeste bloedingen uit een hersenaneurysma treden op in de leeftijdsgroep van 40 tot 60 jaar, en vaker bij vrouwen dan bij mannen. Hoge bloeddruk en roken vergroten de kans op een hersenbloeding uit een aneurysma.

Er zijn ook hersenaneurysma's die niet bloeden, maar doordat ze groter en groter worden toch neurologische uitvals- of prikkelingsverschijnselen kunnen veroorzaken. Dat komt dan doordat ze als een gezwel tegen de hersenen, hersenstam of hersenzenuwen aandrukken.

Weer een andere mogelijkheid is dat er in een (groot) aneurysma bloedstolsels worden gevormd, zonder dat daarbij het hele aneurysma wordt gevuld. In dat geval is dus een gedeelte van het aneurysma gevuld met (stromend) bloed, en een gedeelte met een bloedstolsel. Door het langsgestroomde bloed kunnen stukjes stolsel worden losgewoeld en met de bloedstroom worden meegenomen, totdat ze ergens in de hersenvaten blijven steken. Daardoor treedt dan afsluiting van dat bloedvat op, en kan een herseninfarct ontstaan, wat kan leiden tot een verlamming of spraakstoornis. Soms veroorzaken de stolseltjes een tijdelijke afsluiting, waardoor er voorbijgaand (volledig herstellende) neurologische stoornissen kunnen optreden. Dit noemt men dan een TIA (transient ischemic attack, oftewel: voorbijgaande aanval van onvoldoende bloedtoevoer).

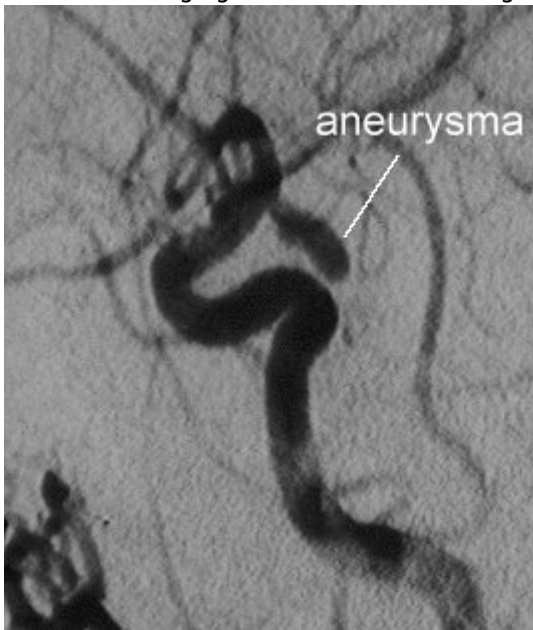Het stellen van de diagnose

De diagnose hersenaneurysma kan op verschillende manieren worden gesteld. Wanneer een patiënt in het ziekenhuis wordt opgenomen omdat wordt vermoed dat er een hersenbloeding is opgetreden zal vrijwel altijd eerst een CT-scan (Computer Tomografie) van de hersenen worden gemaakt. Aan de hand van die foto kan in de meeste gevallen worden gezien wat voor een soort hersenbloeding is opgetreden. Soms is er niets bijzonders te zien, en zal de volgende dag (minstens 24 uur na het optreden van de klachten (meestal acute hoofdpijn)) een ruggenprik worden gedaan. Via deze ruggenprik kan met hersenvocht afnemen, waarin in het geval van een subarachnoïdale bloeding bloed kan worden aangetoond (meestal is het hersenvocht dan helderrood).

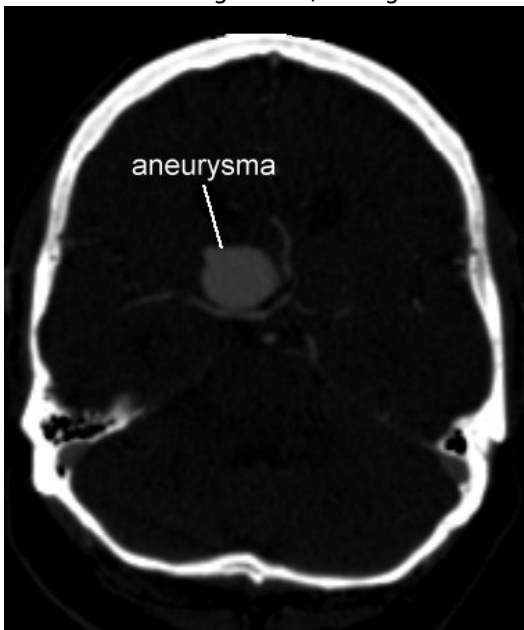
Wanneer aan de hand van de CT-scan of de ruggenprik de diagnose "subarachnoïdale bloeding" is gesteld zal een vaatonderzoek moeten worden verricht, zodat kan worden bekeken of er sprake is van een aneurysma. Dat

vaatonderzoek kan op drie manieren worden gedaan:

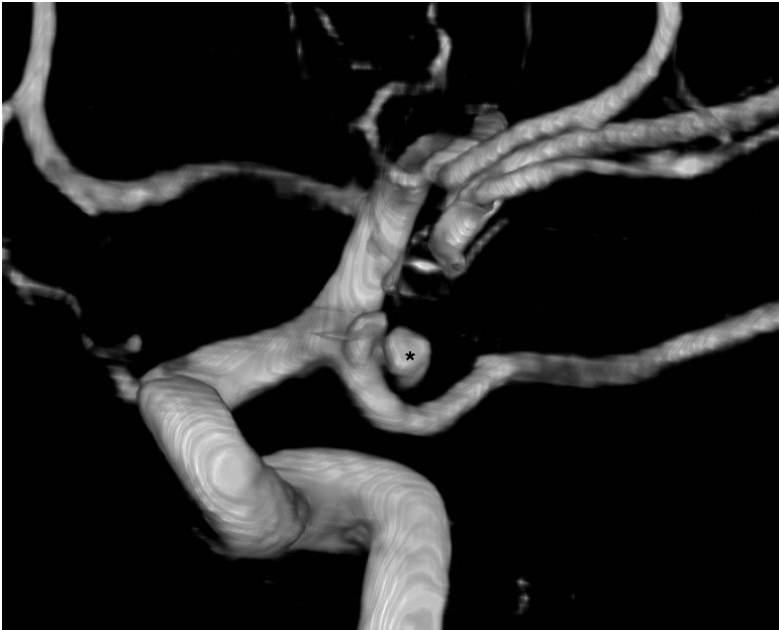
1. *Angiografie*. Hierbij wordt via een slangetje dat in de liesslagader wordt opgeschoven (meestal onder plaatselijke verdoving) contrast in het vaatstelsel van de patiënt gespoten, waardoor het mogelijk is om met behulp van Röntgen foto's de hersenvaten af te beelden. Op die manier kan een uitstulping van een hersenslagader worden opgespoord (Figuur 2). Het angiografie onderzoek van de hersenen is op dit moment nog steeds de meest betrouwbare methode om hersen aneurysma's mee te onderzoeken. Een nieuwe techniek is de 3D angiografie waarmee driedimensionale afbeeldingen van de bloedvaten kunnen worden gemaakt. Hieronder ziet men drie vormen van onderzoek die men bij een aneurysma kan doen: angiografie, CT-angiografie en een 3D reconstructie van een CT-angiografie. Het betreft overigens steeds een andere patiënt.



Angiografie van een aneurysma (vergroot, slechts een klein deel van de hersenvaten is afgebeeld). Het grote aneurysma zit als een zak aan de slagader vast.



CT-angiografie, waarop het zeer grote aneurysma goed zichtbaar is. Men kan bovendien de bloedvaten die er naar toe lopen goed zien.



3-dimensionale reconstructie na CT-angiografie. Op een computer kan een dergelijk beeld gedraaid en van alle kanten bekeken worden. Het bolletje met de * is het aneurysma.

1. Computer Tomografie Angiografie (CTA). De CTA is een nieuwe techniek, waarbij met behulp van een speciale (spiraal-)CT-scan, nadat aan de patiënt een contrastvloeistof is toegediend via een ader in de arm, hele dunne dwarsdoorsnede foto's van de hersenvaten worden gemaakt. Uiteindelijk wordt met behulp van de computer een driedimensionale reconstructie van de hersenvaten gemaakt, waarop dan eventuele uitstulpingen kunnen worden aangetoond (Figuur 3). Dit onderzoek heeft als voordeel boven de angiografie (zie hierboven) dat het tegelijkertijd met de hersen-CT-scan kan worden gemaakt, het onderzoek weinig tijd kost, en er geen katheters in de liesslagader hoeven te worden ingebracht (minder belastend voor de patiënt). Nadeel is dat bij het CTA-onderzoek kleine aneurysma's soms niet worden ontdekt. Daarnaast is de apparatuur duur en in de meeste ziekenhuizen (nog) niet beschikbaar.
1. Magnetische Resonantie Angiografie (MRA). De MRA is een nieuwe techniek waarbij met behulp van de magneet scanner (MRI-apparaat), dus zonder gebruik van röntgenstraling, foto's van de hersenvaten kunnen worden gemaakt. Nadeel is dat de patiënt langere tijd (ongeveer 20 minuten), stil moet kunnen blijven liggen. Bij iemand die misselijk is, heftige hoofdpijn en nekpijn heeft, en als soms sprake is van bewusteloosheid of ernstige onrust, is een dergelijk onderzoek niet zonder meer uit te voeren. Bovendien is het met de meerderheid van de magneetscanners nog niet mogelijk om de hoge kwaliteit van het "gewone" hersen angiogram (zie hierboven) te evenaren met deze techniek. Voor routinematige controle of screening is de MRA echter zeer geschikt (Figuur 4).

Behandeling van het hersenaneurysma

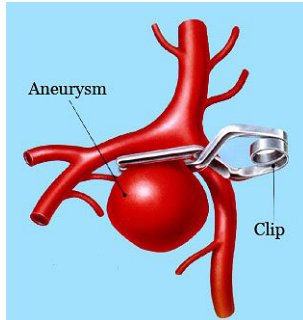
Behandeling van een hersenaneurysma is niet altijd noodzakelijk. In bepaalde gevallen (met name wanneer de behandeling van het aneurysma ten koste zou gaan van belangrijke hersenfuncties) is behandeling zelfs niet wenselijk.

Er zijn verschillende factoren die een rol spelen bij de beslissing om al dan niet over te gaan tot behandeling van een hersenaneurysma, en bovendien zijn deze ook van invloed op de keuze voor het moment waarop zal worden behandeld. Onder andere zijn dat de gezondheidstoestand en conditie van de patiënt, diens leeftijd, de plaats van het aneurysma, de grootte van het aneurysma, de potentiële risico's van de behandeling, en uiteraard ook de wensen van de patiënt. Aangezien de meeste hersenaneurysma's zich presenteren door middel van een hersenbloeding, is de behandeling vaak gericht op het voorkomen van een volgende bloeding. Vandaar dat er in de meeste gevallen naar wordt gestreefd om over te gaan tot afsluiting van het aneurysma (meestal binnen drie dagen

na de bloeding, soms echter pas veel later). Dat kan op verschillende manieren worden gedaan:

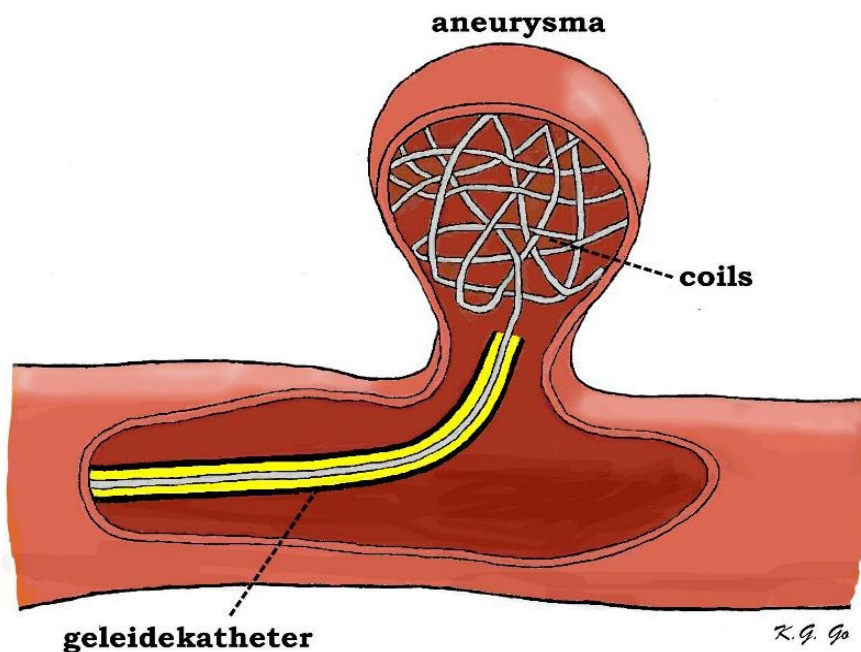
1. Directe aneurysma afsluiting:

- Operatieve behandeling. Daarbij wordt door middel van een luikje in het schedeldak (of schedellichting) het aneurysma rechtstreeks benaderd en een klemmetje op de hals/nek van het aneurysma aangebracht zodat de bloedaanvoer naar de uitstulping is afgesloten. Het plaatsen van dat klemmetje noemt men op zijn Engels

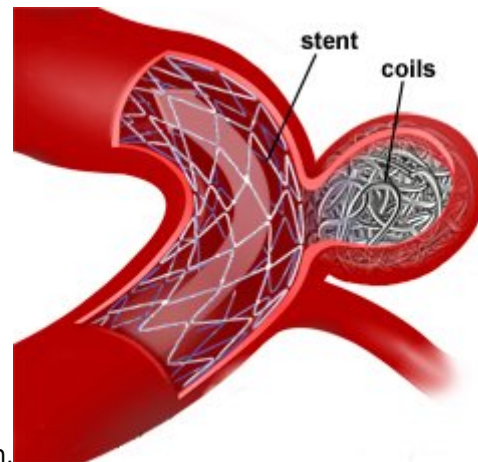


“clipping”. Links een afbeelding van een aneurysma met een clip over de hals ervan. Als dat is gelukt, kan er geen bloeding van dat aneurysma meer optreden. Wanneer het tijdens de operatie niet mogelijk blijkt om het aneurysma af te klemmen (bijvoorbeeld omdat anders belangrijke hersenslagaders zouden moeten worden afgesloten) kan worden geprobeerd het aneurysma in te pakken (“wrapping” in het Engels). Dat houdt in dat er materiaal om het aneurysma wordt gewikkeld (bijvoorbeeld stukjes katoen), waardoor er verlittekening rondom het aneurysma optreedt, en de wand van het aneurysma dikker en sterker wordt. Daardoor neemt de kans op een hernieuwde bloeding af.

- Endovasculaire behandeling. Deze behandeling wordt inmiddels al geruime tijd toegepast maar is nog volop in ontwikkeling. Het principe van deze behandeling is dat door middel van een in de liesslagader ingebracht slangetje het aneurysma van binnenuit wordt opgevuld met een ballonnetje, of een platina spiraaltje (“coil”) of met een soort lijm. Met name het plaatsen van coils (op zijn Engels “coiling” genoemd) is steeds beter mogelijk, en inmiddels wordt deze techniek ook in Nederland steeds vaker toegepast.



Een andere behandelingsmethode van het aneurysma is *coiling*. Hierbij wordt een vaatkatheter in de liesslagader ingebracht en naar de monding van het aneurysma gedirigeerd. Via deze geleidekatheter worden dan spiraaltjes van platina in het aneurysma gebracht, die daarin opkrullen en de holte van het aneurysma geheel opvullen waardoor deze afgesloten is van



de bloedaanvoer en niet meer opnieuw kan gaan bloeden. Een nieuwe techniek is het toepassen van een zogenaamde stent. Dat is een soort kokertje van gaas, dat via een catheter kan worden aangebracht in de binnenkant van een hersenslagader, en vervolgens op de gewenste plaats uit de catheter wordt geschoven. Deze stent wordt gebruikt als de "nek" van het aneurysma te breed is, waardoor de kans bestaat dat een coil niet in het aneurysma blijft zitten maar naar beneden zakt, en dan het bloedvat afsluit. In dat geval zou een herseninfarct ontstaan. Door in die gevallen een stent langs de basis van het aneurysma te leggen, wordt dit "uitzakken" voorkomen, en blijven de coils in het aneurysma liggen. Hoe dit werkt ziet u in de figuur hiernaast. Ongeveer 60% van de hersenaneurysma's komt in aanmerking voor een endovasculaire behandeling. Voordeel van de endovasculaire behandeling is dat het niet nodig is om een open operatie te doen. Nadeel is dat het soms niet mogelijk is om het aneurysma met behulp van coils in één keer volledig en definitief af te sluiten, zodat regelmatige controle foto's (angiografie) en soms meerdere behandelingen nodig zijn. Het effect op de lange termijn van de endovasculaire behandeling van het hersenaneurysma is nog niet helemaal bekend. Het gaat er bij behandeling van aneurysmata om, om het ontstaan van nieuwe klachten of een nieuwe bloeding te voorkomen. In sommige aneurysma's kan de coil-massa na verloop van tijd "inklinken". Waarschijnlijk komt dat door samentrekken van het bloedstolsel in het aneurysma, of doordat voorafgaand aan de coiling al een flink bloedstolsel in het aneurysma aanwezig was. Op de controle foto's is dan te zien dat het aneurysma weer gedeeltelijk "open" is gegaan. In dat geval is vaak een aanvullende behandeling noodzakelijk. In sommige gevallen kan dat weer door middel van coiling, maar in bepaalde gevallen moet alsnog worden overgegaan tot operatie. Dit betekent dat patiënten die een coiling hebben ondergaan vaak langduriger onder controle moeten blijven, en soms meerdere malen een bloedvat onderzoek en een aanvullende behandeling moeten ondergaan. Welke behandeling wordt gekozen hangt steeds af van de individuele situatie van de patiënt. Dat is steeds weer "maatwerk" waarover het behandelteam van neurochirurgen en neuroradiologen zal beslissen. Op voorhand is nooit met zekerheid te zeggen of de behandeling zal slagen.

3. Indirecte aneurysma afsluiting:

- Soms moet worden vastgesteld dat rechtstreekse afsluiting van het aneurysma niet mogelijk is. Dan kan er worden geprobeerd om het aanvoerende bloedvat (het zogenaamde "moedervat") waaraan het aneurysma vastzit af te sluiten. Dat is alleen mogelijk als de bloedtoevoer naar dat deel van de hersenen door de andere hersenslagaders kan worden overgenomen. Of dat het geval is moet dan ook tevoren worden onderzocht. De afsluiting kan worden uitgevoerd door operatief een soort ringetje om de halsslagader te plaatsen en dat in enkele dagen tijd langzaam van buitenaf dicht te draaien, totdat het bloedvat helemaal is afgesloten. In de tussentijd wordt de bloedtoevoer door de andere hersenslagaders overgenomen. Tegenwoordig wordt de moedervat afsluiting steeds vaker via de liesslagader (endovasculair) uitgevoerd. Daarbij wordt dan een ballonnetje in het bedoelde bloedvat opgeschoven, en op het moment dat het op de juiste positie ligt, opgeblazen. Vervolgens wordt nauwkeurig gekeken of de circulatie door de hersenen nog goed verloopt. Pas dan kan het ballonnetje definitief worden opgeblazen en het bloedvat worden afgesloten. Daardoor raakt het bloedvat verstopt en kan er geen bloed meer langs. Het ballonnetje wordt vervolgens losgekoppeld, waardoor het in opgeblazen toestand in het moedervat achterblijft. De bedoeling is dat uiteindelijk bloedstolling optreedt in het aanvoerende bloedvat en in het aneurysma, zodat daaruit geen bloeding meer kan optreden.

- Een ander alternatief, wanneer directe afsluiting van het aneurysma niet mogelijk is, is het aanleggen van een vaatomloop (bypass), waarbij voorbij het aneurysma een vaatomleiding wordt aangebracht, waarlangs de aanvoer van zuurstofrijk bloed plaats kan vinden. Meestal wordt deze ingreep gevolgd door het afsluiten van het bloedvat dat het aneurysma vult. Het gevolg van die afsluiting is dan weer dat het aneurysma dicht stolt. Omdat de bloedtoevoer is overgenomen door de by-pass kan dit zonder risico.

Behandelingsrisico's

De risico's bij de behandeling van hersen aneurysma's zijn afhankelijk van de plaats en de grootte van het aneurysma, van de ziekteverschijnselen die zijn veroorzaakt door het aneurysma (bijvoorbeeld of er een bloeding is opgetreden, of een herseninfarct), van de leeftijd en de neurologische en lichamelijke conditie van de patiënt, van het soort behandeling waarvoor is gekozen, etc.

Naast de algemene complicaties zoals infecties (vb. wondinfectie, longontsteking), bloeduitstortingen, trombose, etc., zijn er specifieke complicaties die samen hangen met de bloeding en de behandeling van het hersen aneurysma. Onder andere kan dat zijn een hernieuwde hersenbloeding (hetzij nog voordat men heeft kunnen beginnen met de behandeling, hetzij tijdens de behandeling, dus als men bezig is om het aneurysma af te sluiten), een herseninfarct (bijvoorbeeld ten gevolge van vaatverkramping (spasme) of door (onbedoelde) afsluiting van een bloedvat op het moment dat een aneurysma wordt geclipd of gecoid), of hersenzwelling (b.v. door het manipuleren aan de hersenen tijdens een schedellichting), het optreden van afvloedstoornissen van het hersenvocht (zie hydrocefalie/waterhoofd). Het gevolg kan zijn dat er verlammingen ontstaan of andere blijvende (uitvals-)verschijnselen van de hersenen of hersenzenuwen (afasie, epilepsie, bewusteloosheid (coma)). Een hernieuwde bloeding of een herseninfarct kan de hersenen zodanig beschadigen, dat de patiënt kan komen te overlijden. Vooral bij patiënten die een bloeding uit een aneurysma hebben doorgemaakt is de eerste twee weken na de bloeding de toestand vaak kritiek. Ook als het is gelukt om kort na de bloeding op één of andere manier het aneurysma af te sluiten kan er nog achteruitgang van de conditie optreden, met name door het optreden van vaatkramp (of vasospasme). Het ontstaan van vaatspasme is (naast het optreden van een recidiefbloeding) het grootste gevaar dat een patiënt na een aneurysmatische hersenbloeding loopt. Het risico op vaatspasme is het grootst in de tijd tussen de 4e en de 10e dag na de hersenbloeding. Ten gevolge van vasospasme kan er, ook indien het aneurysma al is geopereerd, een ernstige (en niet zelden fatale) verslechtering van de toestand van de patiënt optreden. Met behulp van infusen en medicijnen, en zonodig kunstmatige beademing op de intensive care, is slechts in beperkte mate invloed op uit te oefenen op het vasospasme. Behandeling waarbij met behulp van een catheter een opblaasbaar ballonnetje in het verkrampde bloedvat wordt geschoven en zodoende de vernauwing wordt opgerekt staat nog in de kinderschoenen. Misschien dat dit in de toekomst nieuwe mogelijkheden biedt voor de behandeling van vasospasme.

Het herstel na aneurysma behandeling

Het herstel van de patiënt na behandeling van een hersen aneurysma hangt sterk af van de uitgangssituatie. Een patiënt die kort tevoren een hersenbloeding uit het aneurysma heeft gehad, heeft over het algemeen een periode van vele maanden nodig om te herstellen. Natuurlijk hangt dat met name af van de mate van hersenbeschadiging die door de bloeding is opgetreden, en of er ernstige vasospasme is geweest.

Veel patiënten hebben na een aneurysma bloeding last van prikkelbaarheid, concentratiezwakte, vergeetachtigheid en hoofdpijn. Dat kan er toe leiden dat men niet meer instaat is om in de vroegere werkkring terug te keren. Soms zijn er veranderingen in de persoonlijkheid / het karakter opgetreden, soms ook zijn er duidelijke neurologische stoornissen zoals verlammingen of afasie (problemen met het spraakvermogen door beschadiging van het spraakcentrum in de hersenen). In bepaalde gevallen zal daarvoor opname in een revalidatiecentrum noodzakelijk zijn, met intensieve begeleiding door fysiotherapeuten, logopedisten, ergotherapeuten, psychologen en een revalidatiearts.

Gelukkig zijn er ook patiënten die zonder restverschijnselen genezen en na verloop van tijd weer als tevoren functioneren.

Is onderzoek van bloedverwanten noodzakelijk?

Vaak wordt door de verwanten van een patiënt die een hersenbloeding heeft gehad gevraagd of onderzoek van de familieleden (d.w.z. kinderen, broers of zusters) wenselijk/noodzakelijk is. Vrijwel nooit is familieonderzoek nodig, want hersenaneurysma's zijn niet erfelijk. Alleen indien er binnen één familie meerdere bloedverwanten een hersenbloeding uit een vaatafwijking hebben gehad, kan dat een reden zijn om familieonderzoek te doen. Steeds moet daarbij worden afgewogen of voordelen van vroegtijdige behandeling (het voorkomen van een hersenbloeding) opwegen tegen de risico's (de kans op complicaties) van het onderzoek en de behandeling zelf. Bovendien kan het zijn dat een vaatafwijking wordt gevonden waaraan uiteindelijk niets gedaan blijkt te kunnen worden. Voor de persoon in kwestie betekent het dat hij/zij is belast met de wetenschap dat er een zwakke plek in één van de hersenvaten zit, waar niets aan kan worden gedaan. Dat geeft grote onzekerheid, en gaat gepaard met veel stress. Achteraf moet je dan constateren dat het beter was geweest om niet alles te weten. Temeer omdat niet kan worden voorspeld welk aneurysma wel, en welk aneurysma niet zal gaan bloeden!

Patiëntenverenigingen

In Nederland zijn enkele verenigingen actief voor mensen die zelf of in hun nabije omgeving te maken hebben gehad met een hersenbloeding of een herseninfarct. De adressen zijn:

- Vereniging Cerebraal
Postbus 8579
3503 RN Utrecht
- De Hart&Vaatgroep
- Link naar de Amerikaanse Brain Aneurysm Foundation.

Terug naar het overzicht.

Voor commentaar op deze tekst kunt U hier klikken.