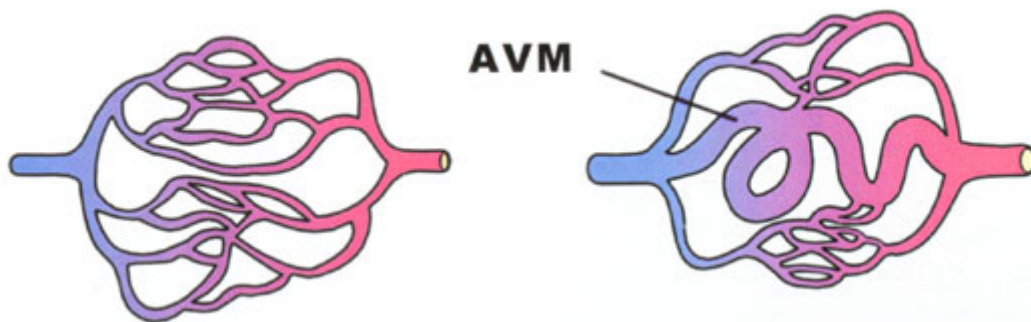


## AVM (vaatmalformatie)

### Inleiding

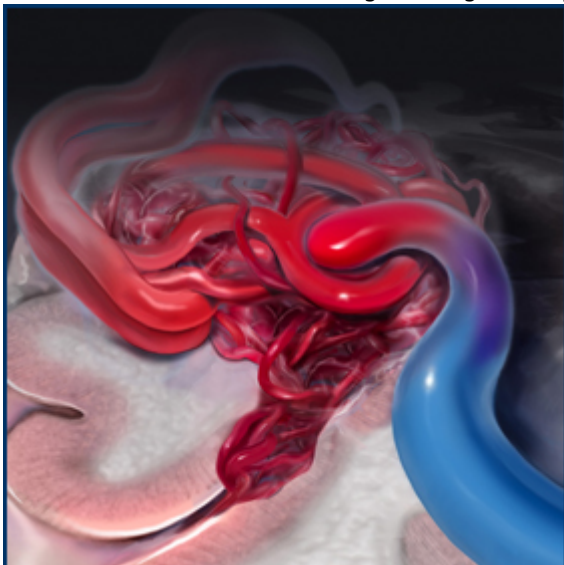
Een arterio-veneuze malformatie (AVM) is een vaatafwijking, waarbij er sprake is van een abnormale kortsluiting tussen slagaders (arterieel) en aders (veneus).

Normaal voert een slagader onder hoge druk zuurstofrijk bloed aan dat via een netwerk van haarvaten langs de hersencellen stroomt. Daar wordt zuurstof afgegeven, waarna het zuurstofarme bloed via kleine afvoerende vaatjes samenkomt in de grote afvoerende aderen. In het aderstelsel heerst een lage druk. Een AVM wordt gekenmerkt door het ontbreken van een netwerk van haarvaten, waardoor er een vrijwel directe kortsluiting bestaat tussen de slagaders en de aders. Als gevolg hiervan wordt de hoge druk die in de slagader heerst vrijwel rechtstreeks overgedragen op de afvoerende ader.



Links: schematische tekening van een normaal vaatstelsel, waarin een slagader overgaat in een netwerk van haarvaten. De haarvaten verenigen zich weer tot aders die het bloed afvoeren. Het bloed is in de slagaders helderrood en in de aders donkerrood doordat de zuurstof er in de haarvaten door het hersenweefsel is uitgehaald.

Rechts: schematische tekening van een AVM. Het netwerk van haarvaten is niet (goed) aangelegd en het zuurstofrijke bloed verloopt van de slagader direct naar de ader. Omdat aders in tegenstelling tot slagaders een dunne wand hebben worden ze door de hoge druk geleidelijk opgeblazen tot gekronkelde "spataders".



Boven een 3D-illustratie van een AVM.

## Oorzaak

De oorzaak van een AVM in de hersenen is niet bekend. Verondersteld wordt dat er zich voor de geboorte al een "aanleg" ontwikkelt, waarna de vaatmalformatie gedurende het leven, vaak tussen het 20e en 30e levensjaar, tot uiting komt. Een AVM van de hersenen is overigens als regel niet erfelijk.

## Verschijnselen

Aangezien de vaatwand van een ader niet is gemaakt om de hoge druk van een slagader te weerstaan, zullen de aders in een AVM op den duur worden uitgerekt. Zo ontstaan er plaatselijk verwijdingen en op andere plaatsen vernauwingen. Dit resulteert in zwakke plekken in de vaatwand, waardoor er uiteindelijk een scheur kan ontstaan met als gevolg een hersenbloeding. Bloedingen uit een AVM kunnen op iedere leeftijd voorkomen, maar meestal treft het relatief jonge mensen (vaak tussen de 20 en 40 jaar). Deze bloedingen bevinden zich meestal in het hersenweefsel (intracerebrale bloeding), maar soms ook tussen de hersenvliezen (subarachnoidale bloeding). De gevolgen van de bloeding hangen sterk af van de plaats en de uitgebreidheid van de bloeding. Soms is er alleen (acute) hoofdpijn, maar er kunnen zich ook uitvalsverschijnselen, bewusteloosheid of epilepsie voordoen. Bij ernstige bloedingen kan de patiënt zelfs acuut overlijden.

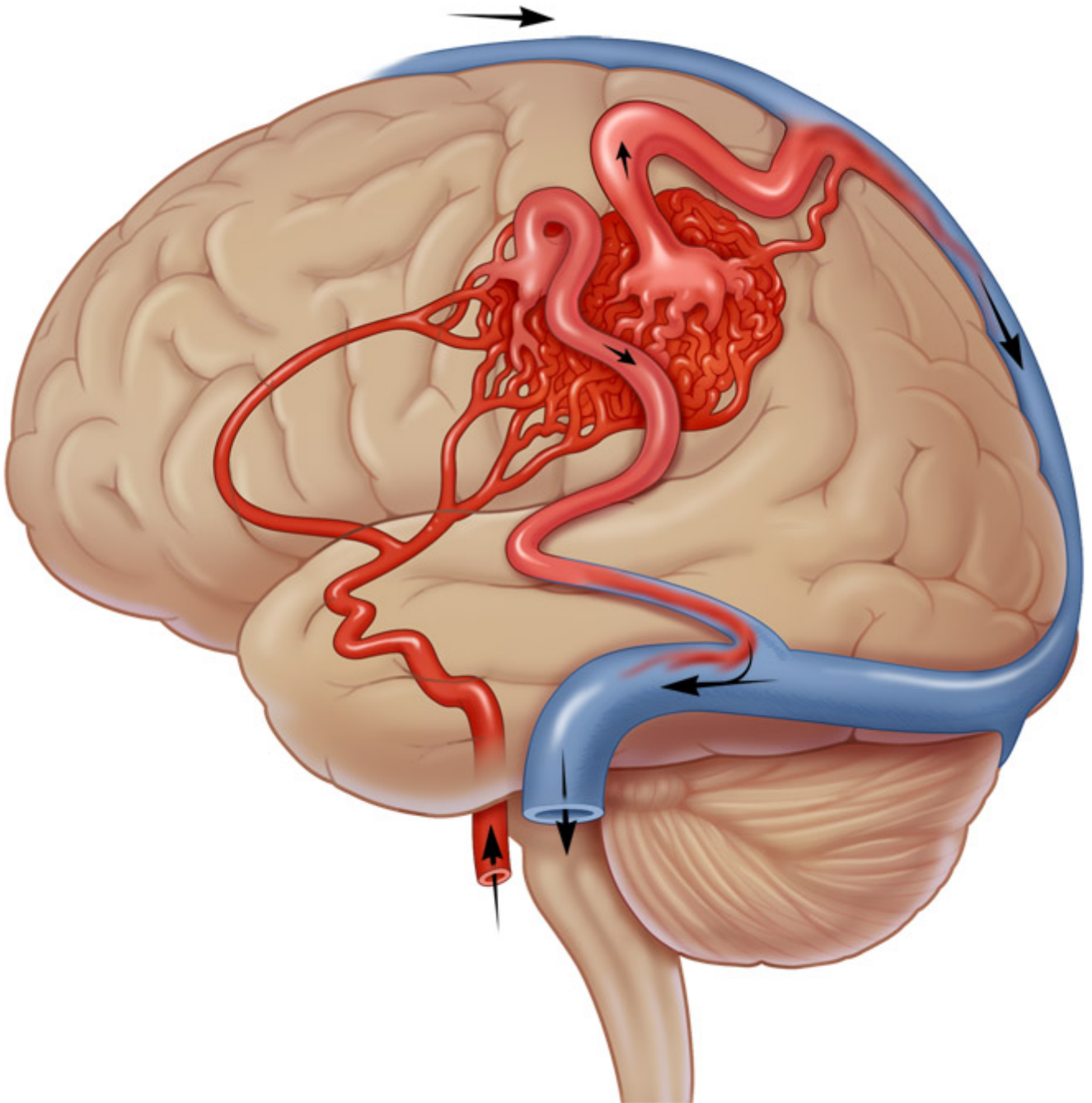
Er zijn vier manieren van presentatie:

- Een hersenbloeding
- Epilepsie zonder dat er een bloeding is opgetreden
- Neurologische uitvalsverschijnselen (bijvoorbeeld verlammingen)
- Bij toeval, als om een andere reden een scan van het hoofd wordt gemaakt

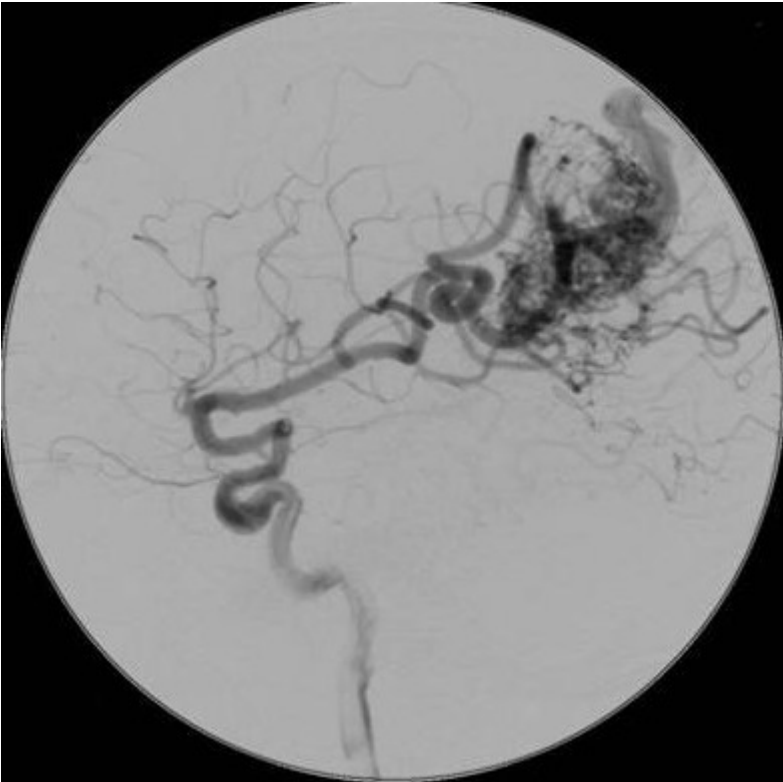Naast de hier genoemde arterioveneuze malformaties bestaat er een vorm die meer uit aders bestaat. Deze zogenaamde caverneuze malformaties of cavernomen nemen een aparte plaats in en worden in een afzonderlijke tekst besproken.

## Het stellen van de diagnose

Wanneer een patiënt met acute verschijnselen wordt opgenomen, wordt meestal in eerste instantie een CT-scan van de hersenen gemaakt. Aan de hand van die scan kan dan worden gezien of er een hersenbloeding is opgetreden, en kan (soms na injectie van contrastmiddel in een ader van de arm) de verdenking rijzen op de aanwezigheid van een AVM. Met een MRI-scan kan de verdenking verder worden bevestigd, maar de beste informatie over de aanwezigheid van een AVM wordt gegeven door een angiografie.



Een schema van een AVM. Het zuurstofrijke bloed in de slagaderen is rood, het afgevoerde bloed blauw. De doorstroming direct van slagader naar ader draagt niet bij aan de doorbloeding van het hersenweefsel.



Een vaatonderzoek (angiografie) van de hersenen in een zij-aanzicht. De zwarte kluwen is de arterio-veneuze malformatie. Let ook op de opvallend dikke toevoerende vaten. Door de aanzuigende werking van de AVM zijn deze veel dikker dan normaal.

## De behandeling van AVMs van de hersenen

Of een AVM in de hersenen moet worden behandeld hangt van verschillende factoren af:

- Wat de verwachting is als er niets gedaan wordt (natuurlijk beloop)
- Welke verschijnselen het AVM tot dan toe heeft veroorzaakt
- De plaats en omvang van het AVM in het centraal zenuwstelsel
- De leeftijd van de patiënt
- De algemene lichamelijke en neurologische toestand van de patiënt

Behandeling van een AVM in de hersenen is dus niet altijd noodzakelijk. In het bijzonder wanneer het AVM een laag risico draagt of indien de behandeling ten koste zou kunnen gaan van belangrijke hersenfuncties, is het de vraag wat wenselijk is voor de individuele patiënt. Wanneer bijvoorbeeld een AVM pas op gevorderde leeftijd wordt ontdekt, kan het risico van de behandeling groter zijn dan het risico van een bloeding gedurende de rest van het leven van de patiënt.

De enige definitieve behandeling van een AVM is de volledige uitschakeling van de vaatafwijking. Om dat te bereiken staan tegenwoordig verscheidene behandeltechnieken ter beschikking:

### • Operatieve behandeling

Een groot deel van de AVMs komt in aanmerking voor operatieve behandeling (onder narcose). Daarbij is het de bedoeling om via een luikje in de schedel de vaatafwijking volledig te verwijderen. Vooral bij patiënten die een bloeding hebben gehad is dit belangrijk, omdat anders een kans bestaat op een herhalingsbloeding. Het voornaamste risico van een operatie aan een AVM is beschadiging van het omliggende hersenweefsel. Het opereren aan een AVM is een heel precies werk onder de operatiemicroscop, en duurt daarom vaak vele uren. Operatie is

niet altijd mogelijk: grote en diep gelegen AVMs zijn zelden (zonder dat grote risico's moeten worden genomen) operatief te verwijderen.

- **Endovasculaire behandeling (embolisatie)**

Het principe van deze behandeling is dat via de lies een slangetje wordt ingebracht, dat tot in de vaatafwijking wordt opgeschoven, waarna het AVM wordt dichtgeplakt. Het voordeel van deze techniek is dat daarbij geen luikje in de schedel hoeft te worden gemaakt, en dat niet aan het hersenweefsel hoeft te worden gemanipuleerd. Een nadeel is echter dat het meestal niet mogelijk is om met behulp van embolisatie het AVM volledig uit te schakelen en zo het risico op een bloeding uit te sluiten. Daarom wordt embolisatie vooral gebruikt voor AVMs die niet in aanmerking komen voor operatieve verwijdering. Vaak zal embolisatie in meerdere stappen gebeuren, waardoor ook regelmatige controle onderzoeken (angiografie) nodig zijn.

- **Stereotactische bestraling**

Het principe van de bestraling van een AVM is dat van buitenaf, dus buiten de schedel, vanuit verschillende richtingen dunne bundels stralen op de AVM worden gericht. Dat gebeurt op een zodanige wijze, dat de AVM precies in het brandpunt van de stralenbundels ligt, op de plaats waar alle stralen elkaar kruisen. De bestraling veroorzaakt een verdikking van de vaatwand van het AVM, waardoor op den duur het AVM afgesloten wordt. Het kost doorgaans veel tijd voordat het effect van de bestraling merkbaar is: gemiddeld duurt het 2 tot 4 jaar voordat men het resultaat van de bestraling kan meten. Al die tijd blijft het risico op een herhalingsbloeding bestaan. In het algemeen kan worden gezegd dat hoe kleiner de AVM is, hoe groter de kans op volledige uitschakeling na bestraling. AVMs met een doorsnede die groter is dan 3,5 cm. zijn als regel ongeschikt voor deze vorm van behandeling.

- **Combinatiebehandeling**

Door gebruik te maken van een combinatie van de hierboven beschreven technieken is het tegenwoordig mogelijk om AVMs die vroeger onbehandelbaar waren, alsnog uit te schakelen. De embolisatie techniek is daarbij primair gericht op het zo klein mogelijk maken van de AVM, en op het verminderen van de bloedstroom door de vaatafwijking. Hierdoor kan een voorheen niet operabel AVM worden verkleind tot een te opereren afwijking, en een te groot AVM (boven de 3,5 cm. doorsnede) worden gereduceerd tot een vaatkluwen die klein genoeg is om bestraald te worden.

Welke behandeling wordt gekozen hangt steeds af van de individuele situatie van de patiënt. Het is belangrijk om zich te realiseren dat het lang niet altijd mogelijk is, maar ook niet altijd noodzakelijk is, om de AVM (volledig) uit te schakelen. Helaas wordt er in de praktijk nogal eens gezien dat gedeeltelijk uitgeschakelde AVMs na verloop van tijd weer groter worden, waarschijnlijk omdat zich weer nieuwe kanaaltjes vormen waarlangs de bloedstroom gaat plaatsvinden. De keuze van de juiste/beste behandeling is steeds weer maatwerk, waarover het behandelteam van neurochirurgen, interventie-neuroradiologen en radiotherapeuten in samenspraak met de individuele patiënt zal moeten beslissen. Op voorhand is nooit met zekerheid te zeggen of de behandeling zal slagen.

## **Patiënten verenigingen**

In Nederland zijn enkele verenigingen actief voor mensen die zelf of in hun nabije omgeving te maken hebben gehad met een hersenbloeding of een herseninfarct. Ze zijn verenigd in de Hart&Vaatgroep.

Kijk hier als u zich afvraagt of uw aandoening of behandeling consequenties heeft voor het uitoefenen van uw werk.

Terug naar het overzicht.

Voor commentaar op deze tekst kunt U hier klikken.