

## Hersencysten

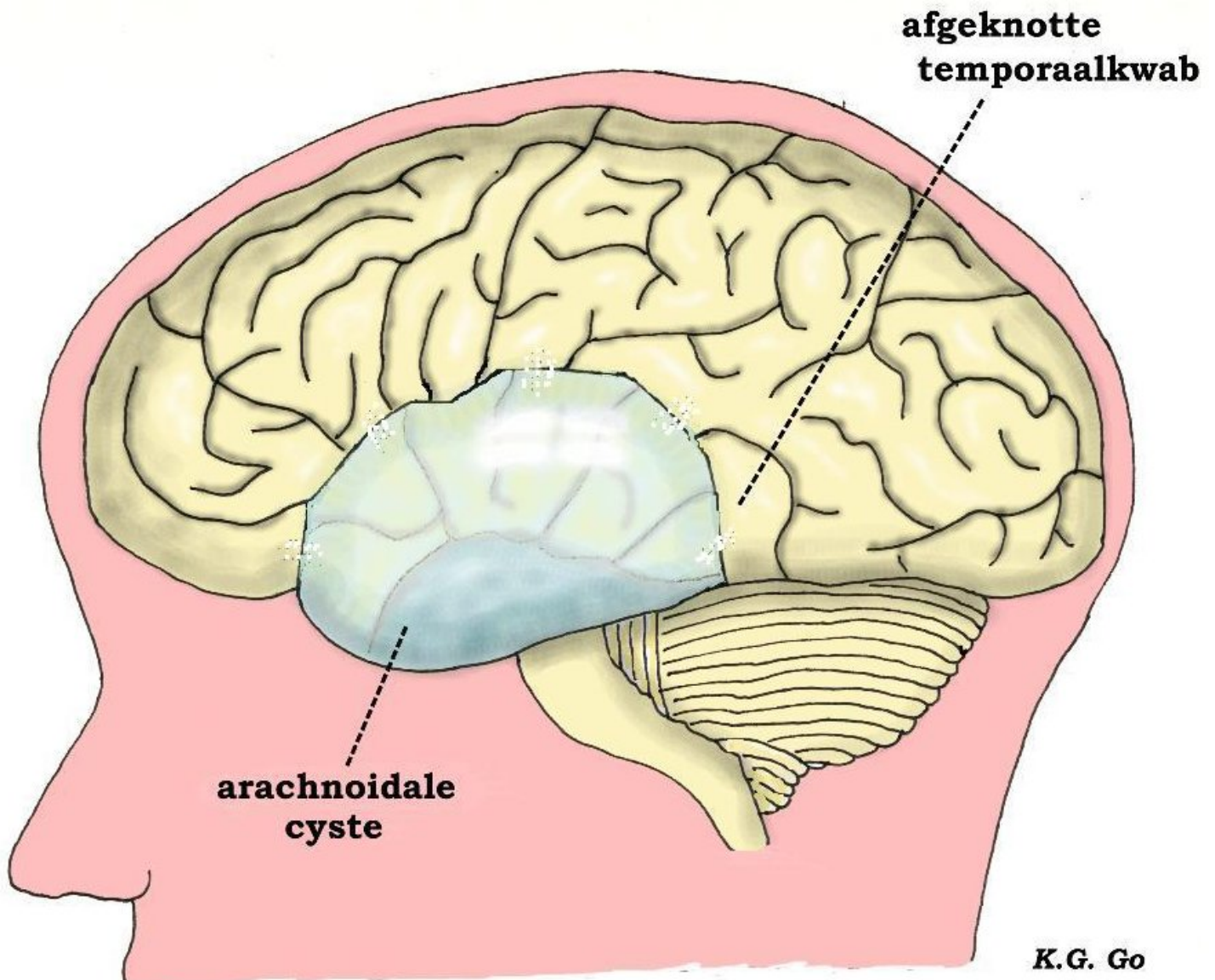
In het algemeen worden met cysten bedoeld: met vocht gevulde abnormale holten die ergens in het lichaam kunnen optreden. Zo kunnen er ook cysten in de hersenen voorkomen, hoewel ze tamelijk zeldzaam zijn. Een bekende groep hersencysten zijn de arachnoïdale cysten.

### Arachnoïdale cysten

Dit zijn cysten die gevuld zijn met hersenvocht (liquor). Het hersenvocht in de cyste is niet afkomstig van de normale liquorruimten, maar het vocht wordt door de wand van de cysten zelf afgescheiden (zie voor een uitleg over aanmaak en circulatie van de liquor het stuk over hydrocefalie). Als men tijdens de operatie de cyste helemaal heeft leeggemaakt, ziet men geen liquor de cyste binnenstromen uit naburige subarachnoïdale ruimten, die van de cyste worden gescheiden door transparante vliezen. Omdat de cyste maar langzaam groter wordt oefent hij geen druk uit zoals andere snel in grootte toenemende ruimte-innemende massa's, maar omdat de cyste een afgesloten vloeistofruimte is, is hij onsamendrukbaar. Daarom berust de behandeling op het maken van openingen in deze vliezen opdat de cysteninhoud kan wegvloeien in de subarachnoïdale ruimten en de cyste nu samendrukbaar wordt.

### Voorkomen en ontstaan

Arachnoidale cysten kunnen op verschillende plaatsen voorkomen, maar vooral temporaal (bij de slaap), en ook meer aan de linker kant dan aan de rechter, en meer bij mannen dan bij vrouwen. De cyste deukt het omgevende weefsel in, en bij een heel grote temporale cyste kan de temporaalkwab soms helemaal niet tot ontwikkeling komen. Aanvankelijk heeft men gedacht dat deze afwezigheid van de temporaalkwab van de hersenen (zogenaamde temporale agenesie) de cyste heeft veroorzaakt omdat deze de lege ruimte moet opvullen, maar nu is het duidelijk geworden dat de zaak andersom ligt. Het ontstaan van een grote arachnoidale cyste verhindert de temporale kwab om op zijn normale plaats tot ontwikkeling te komen. Verder is bij metingen gebleken dat ondanks de afwezigheid van de temporale kwab de totale hoeveelheid hersenweefsel niet is verminderd en dat de hersenfuncties niet zijn uitgevallen. Bij nader onderzoek blijken de centra voor deze functies wel aanwezig maar op andere plaatsen te liggen dan normaal, omdat ze door de cyste daarheen zijn verdrongen.



Schematische tekening van een links temporaal gelegen arachnoïdale cyste die de normale ontwikkeling van de temporale kwab heeft verhinderd, waardoor deze halverwege is afgeknot. Onderzoek heeft aangetoond dat bijvoorbeeld het spraakcentrum dat dient voor het verstaan van de taal, in dit afgeknotte gedeelte is gelegen, dus veel te ver naar achter en beneden.

## Verschijnselen

Vele mensen met een arachnoïdale cyste hebben helemaal geen klachten en de cyste wordt bij toeval ontdekt op scans die om een andere reden zijn gemaakt. Als er al klachten zijn, bestaan deze uit hoofdpijn, duizeligheid en soms epileptische toevallen. Een enkele keer is er wel neurologische uitval in de vorm van verlammingen of spraakstoornissen en kunnen er verschijnselen van verhoogde druk in het hoofd zijn: hoofdpijn met misselijkheid en braken, sufheid en stuwingspapillen. (Stuwingspapillen duiden op het gestuwd zijn van de intredeplaats van de oogzenuw in het oog. Deze ziet er normaal uit als een hol schoteltje met scherpe randen, maar bij stuwing heeft de papil wazige opgeworpen randen). Maar dan is er wel iets anders aan de hand, namelijk een bloeding die in de cyste is opgetreden, of hydrocefalie omdat de cyste op een plaats is gelegen waardoor liquor-afvoerwegen worden dichtgedrukt. De uiteindelijke diagnose wordt gesteld met een CT-scan en/of MRI.

## Behandeling

Bij volwassenen pleegt men de cyste alleen te behandelen als er klachten zijn, bijvoorbeeld als er sprake is van verhoogde druk in het hoofd; bij een bloeding in de cyste wordt deze gedraineerd. Bij een hydrocefalie kunnen door middel van een shunt zowel de cysteninhoud als de hersenkamers gedraineerd worden naar de buikholte (cysto-peritoneale en ventriculo-peritoneale shunt). Sommigen geven er de voorkeur aan om de cyste door een operatie vrij te leggen en verbindingen te maken tussen de cyste en omringende subarachnoïdale ruimten om de cysteinhoud met de liquor te doen afvoeren (dit noemt men fenestratie). Het voordeel hiervan is dat de patiënt geen shunt nodig heeft die verstopt of geïnfecteerd kan raken, het nadeel is uiteraard dat hier een grotere ingreep voor nodig is. Sommige neurochirurgen verrichten de fenestratie via het maken van een luikje in de schedel (craniotomie). Hierbij worden onder direct zicht de dunne (arachnoïdale) vliezen geopend en zo veel mogelijk verwijderd waardoor de normale verbindingen van de liquorwegen worden hersteld. Anderen geven de voorkeur aan het maken van een venstertje via een kijkoperatie (endoscopisch), dat wil zeggen met behulp van een buisje met ingebouwde verlichting, dat via een boorgat in de cyste wordt ingebracht. Door de endoscopische buis kunnen de instrumenten worden ingebracht waarmee de openingen in de omgrenzende vliezen worden gemaakt. Over het algemeen komt bij volwassenen de cyste niet geheel tot verdwijnen, zoals men op scans na de operatie kan zien. Omdat bij kinderen de hersenen nog kunnen groeien, wordt hier de cyste over het algemeen wel behandeld; als dit vroeg genoeg gebeurt en de cyste niet al te groot is, kan de cyste hierdoor geheel verdwijnen. Soms komen de klachten na een fenestratie-operatie terug, waarschijnlijk omdat de gemaakte openingen weer dicht zijn gegaan en moet er alsnog een shunt volgen.

## Andere liquor-bevattende cysten

### Neuroepitheliale cysten

Arachnoïdale cysten hebben een wand die is voortgekomen uit een bepaalde laag van de hersenvliezen en ze plegen daarom oppervlakkig te liggen ten opzichte van de hersenen. Er zijn cysten die ook liquor bevatten terwijl hun wand die deze op liquor lijkende inhoud afscheidt, voort is gekomen uit het weefsel dat de hersenkamers bekleedt (ependym dan wel plexus choroïdeus); men noemt ze neuroepitheliale cysten; ze liggen gewoonlijk diep binnenin de hersenen. Ze gedragen zich overigens als de arachnoïdale cysten en er geldt dezelfde behandeling voor.

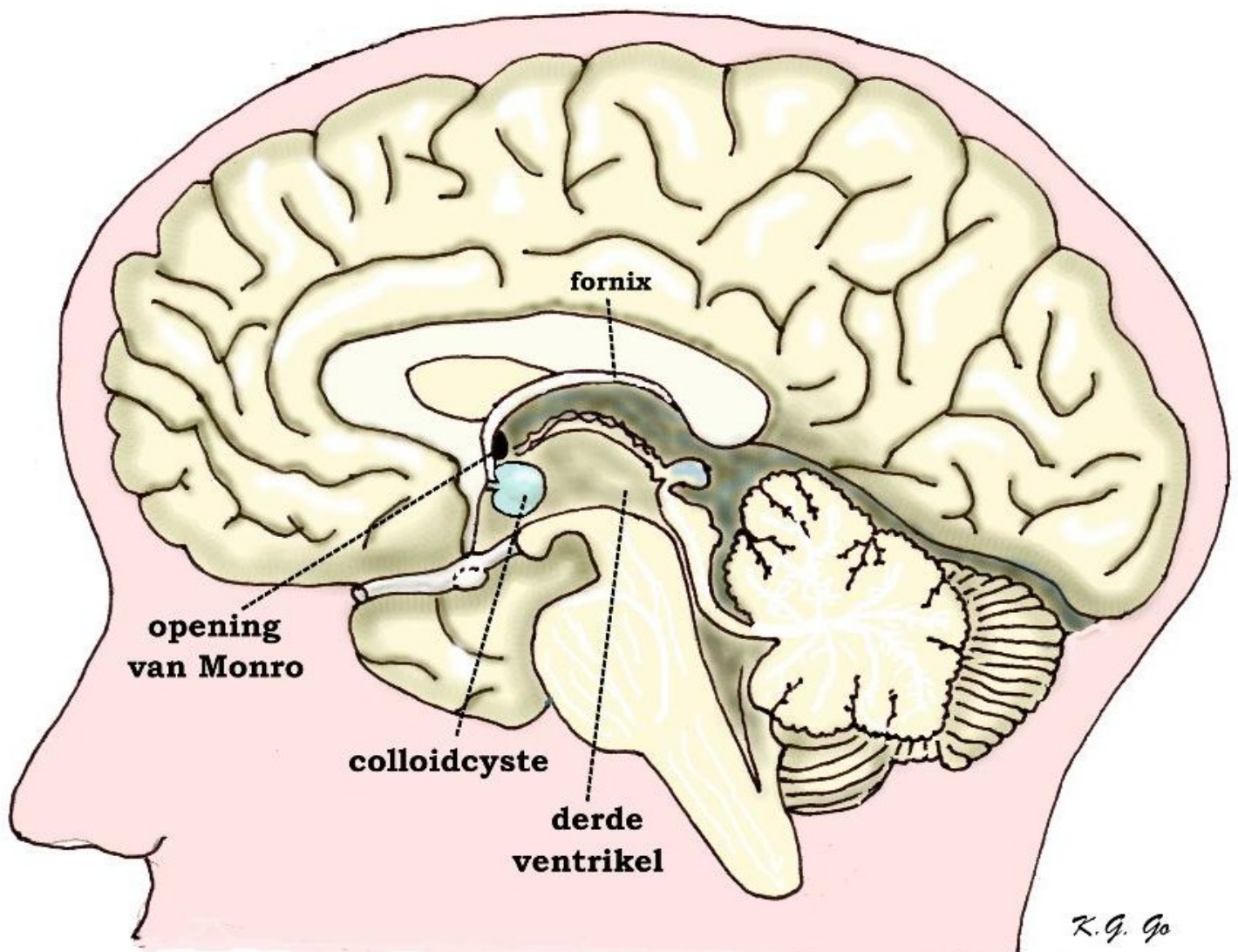
### Cysten tengevolge van het verloren gaan van hersenweefsel.

Deze cysten bevatten eveneens liquor en zijn in feite holten die in de hersenen zijn overgebleven doordat een groot stuk van het hersenweefsel is verloren gegaan. Dat gebeurt meestal door versterf (infarct door een vaatafsluiting), na een operatie waarbij een grote tumor is verwijderd, of tengevolge van ernstig hoofdletsel waarbij veel weefsel is beschadigd. Ook kunnen bij kinderen zulke cysten (men noemt ze porencefale cysten) in de hersenen voorkomen door gebeurtenissen voor de geboorte, namelijk doordat er een ernstige beschadiging of ontwikkelingsstoornis is geweest. Omdat deze cysten juist ontstaan vanwege een tekort aan weefsel, gedragen ze zich dus niet als een ruimte-innemende massa en vereisen ze geen behandeling.

## Colloidcysten

Dit zijn cysten die op een bijzondere plaats zijn gelegen, namelijk in het voorste gedeelte van de derde hersenkamer (3e ventrikel) dicht bij de plaats waar de zijventrikels in de 3e ventrikel uitmonden door de openingen (foramina) van Monro. De cysten zijn gevuld met een taai slijm dat door de cystewand wordt afgescheiden. Vaak geven de cysten helemaal geen klachten, maar ze kunnen klachten geven van verhoogde druk in het hoofd, als ze één of beide openingen van Monro verstoppen, waardoor er stuwning ontstaat van het hersenvocht in de zijventrikels (hydrocefalie). De patiënten klagen dan over hoofdpijn; ze kunnen suf worden of zelfs bewusteloos. Ze worden dan met spoed opgenomen voor behandeling. Deze bestaat uit het afvoeren van hersenvocht uit de gestuwde hersenkamer door een

slangetje naar buiten. In het algemeen blijkt ongeveer een derde van deze met spoed behandelde patiënten te laten te komen, waardoor ze helaas toch komen te overlijden. Later wordt de tijdelijke drainage vervangen door een ventriculo-peritoneale shunt. Een andere optie is een operatie waarbij via het maken van een luikje in de schedel de 3e ventrikel wordt geopend en de cyste daaruit wordt verwijderd. Behalve door een dergelijke operatie kan de cyste ook worden bereikt via een kijkoperatie; hierbij wordt een endoscoop, (dat is een buis met ingebouwde verlichting) via een boorgat in de 3e ventrikel ingebracht en met behulp van instrumenten die via de buis worden ingebracht, gelukt het dan om de cyste geheel dan wel gedeeltelijk te weg te halen. Er is ook een mogelijkheid om de cyste geheel of gedeeltelijk te ontledigen door middel van een naald die via een boorgat op stereotactische wijze tot in de cyste wordt gestoken. Bij voorkeur moet de hele cyste worden verwijderd, omdat deze zich na gedeeltelijke verwijdering weer kan vullen. Het opereren van colloïdcysten heeft echter ook risico's, vooral het van geheugenstoornissen. Deze kunnen ontstaan door beschadiging van de fornix, een structuur in de wand van de 3e ventrikel die een rol speelt in de geheugenfunctie.



Schematische tekening van een overlangse hersendoorsnede bij de middellijn, waarop de 3e ventrikel open is te zien. Tegen de voorwand van de 3e ventrikel is een colloïdcyste, die ernstige problemen kan geven als hij de nabijgelegen opening van Monro verstopt. Boven deze opening ziet men de boogvormige fornix, die een rol speelt in de geheugenfunctie.

## Dermoid- en epidermoidcysten

Dit zijn cysten die geen echte vloeistof bevatten maar een witglanzende brijige massa. De cyste-inhoud wordt afgescheiden door de wand van de cyste die bestaat uit weefsel dat lijkt op de deklaag van de huid. Deze cysten kunnen niet alleen in de hersenen, maar ook elders in het lichaam voorkomen. Het verschil tussen epidermoid en dermoidcysten bestaat hieruit, dat dermoidcysten alleen bij de middellijn van het lichaam voorkomen, talg en soms haren bevatten in tegenstelling tot epidermoid-cysten. Epidermoidcysten komen ook op andere plaatsen voor dan alleen in de middellijn en zijn alleen opgebouwd uit huidschilfers. Omdat ze heel langzaam groeien geven ze eerst weinig klachten en kunnen ze tamelijk groot worden. Als ze zo groot zijn geworden dat ze druk op het omringende weefsel uitoefenen, kunnen ze klachten geven die berusten op uitval van de functie van dit weefsel, zoals verlammingen, gevoelsstoornissen of epilepsie. Omdat ze zo langzaam groeien, kan men bij ouderen die geen klachten hebben, een afwachtende houding aannemen. Bij jongeren verdient het aanbeveling om ze totaal te verwijderen. Dit kan alleen door een operatie waar de cyste via het maken van een luik in de schedel wordt vrijgelegd. Doordat de cyste-inhoud geen vloeistof is maar een brijige massa lukt het niet om deze door een naald weg te zuigen. Soms lukt het niet om de cysten geheel te verwijderen, omdat ze op moeilijk bereikbare plaatsen zitten of omdat ze vastzitten aan belangrijke structuren zoals bloedvaten en zenuwen. Als er resten zijn overgebleven kunnen deze weer aangroeien, al kan het geruime tijd duren voor ze weer klachten geven. Een risico bij deze cysten is infectie, omdat de cyste een verbinding kan hebben met de huid of omdat bacteriën zich kunnen nestelen in de brijige inhoud. Vermeld dient te worden dat patiënten kort na een operatie het beeld kunnen vertonen van een hersenvliesontsteking (meningitis) terwijl er geen echte infectie is. Dit komt doordat tijdens de operatie iets van de inhoud van de cyste in het hersenvocht (de liquor) is terechtgekomen en de hersenvliezen hierdoor geïrriteerd raken.

## Cysten bij hersentumoren

Hersentumoren, waarmee bedoeld wordt de verschillende soorten gliomen gaan nogal eens gepaard met kleinere of grotere cysten. De inhoud van de cyste bestaat uit helder gelig eiwitrijk vocht, waarvan de samenstelling overeenkomt met die van bloedplasma. Dat wijst erop dat de cyste ontstaan is uit de vervloeiing van oedemateus hersenweefsel. Dat is het hersenweefsel dat om of in de tumor is gelegen, waarin vanwege de abnormale doorlaatbaarheid van de tumorbloedvaten (het zogenaamde doorbreken van de bloed-hersen barrière) bloedplasma is gelekt. De cyste draagt uiteraard bij tot het ruimte-innemende karakter van de tumor en wordt bij de operatie samen met de tumor verwijderd. Er zijn cysten die hardnekkig terugkomen; deze kunnen ontledigd worden via een naald die door een oud boorgat van de voorgaande operatie erin gestoken wordt. Er kan in de cyste ook een slangetje worden ingebracht dat uitmondt in een onderhuids reservoir dat gemakkelijker door de huid aangeprikt kan worden. Ook bij meningeomen en metastasen kunnen cysten voorkomen.

## Cysten bij craniofaryngeoom

Craniofaryngeomen zijn tumoren aan de hersenbasis, die ontstaan uit resten van de aanleg van de hypofyse. Sommige typen van deze tumor hebben de neiging om grote cysten te vormen die gevuld zijn met een bruinige vloeistof waarin glinsterende kristalletjes rondzweven en die daarom wel met motorolie wordt vergeleken. De behandeling van de cyste gebeurt in het kader van de behandeling van het craniofaryngeoom.

Kijk hier als u zich afvraagt of uw aandoening of behandeling consequenties heeft voor het uitoefenen van uw werk.

Terug naar het overzicht.

Voor commentaar op deze tekst kunt U hier klikken.