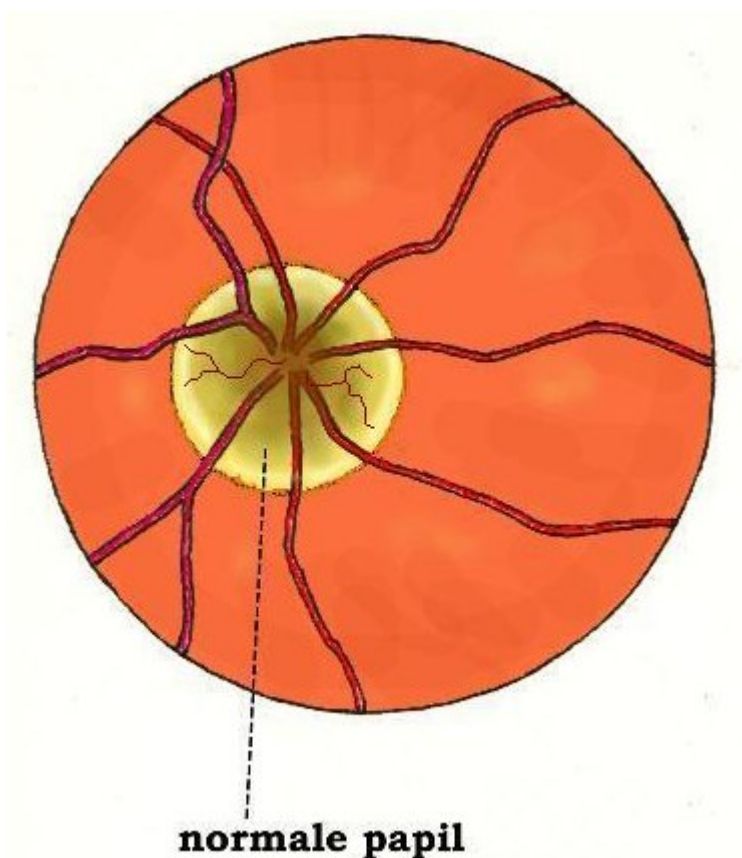


Idiopathische intracranieële hypertensie

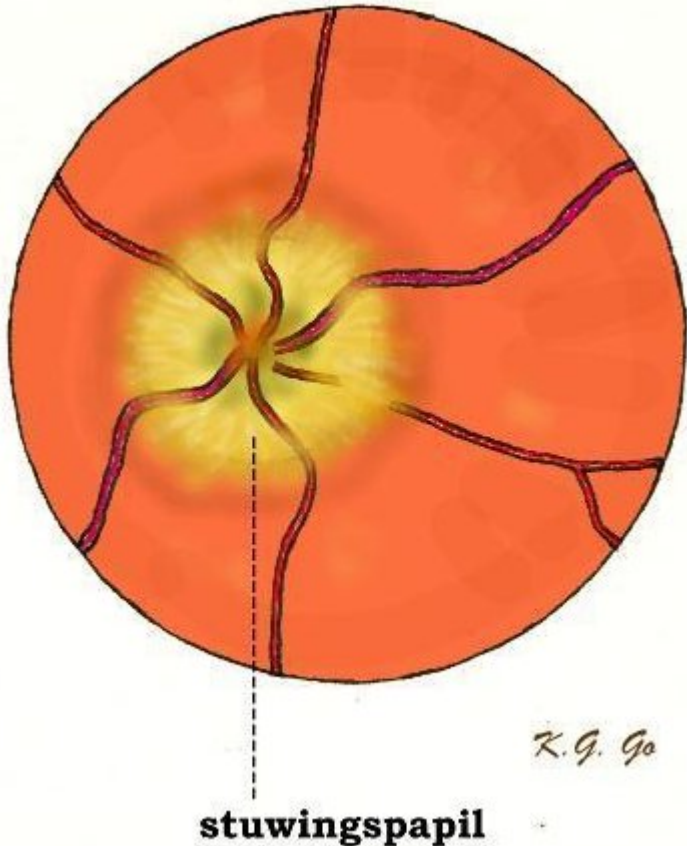
Pseudotumor cerebri is de verouderde benaming voor een ziektebeeld dat tegenwoordig Idiopathische Intracranieële Hypertensie (IIH) wordt genoemd. Ook komt men wel de term “Benigne Intracranieële Hypertensie” tegen. De naam “pseudotumor cerebri” is te danken aan het feit dat men in het verleden eerst heeft gedacht dat de patiënt een hersentumor (gezwel in de hersenen) had, omdat deze zoals bij een hersentumor de verschijnselen vertoonde van verhoogde druk in het hoofd (of intracranieële hypertensie, zoals de vakterm luidt). Bij nader onderzoek bleek er toch geen hersentumor te zijn, vandaar de toevoeging “pseudo-” (wat betekent schijnbaar) bij tumor cerebri, en de toevoeging “benigne” (wat betekent goedaardig) bij intracranieële hypertensie. Omdat het beloop wat betreft de afwijkingen aan de oogzenuw toch niet altijd zo goedaardig is, is de term idiopathisch geïntroduceerd. Idiopathisch betekent niet anders dan dat de oorzaak onbekend is.

Symptomen

Zoals gezegd, uit de aandoening zich door verschijnselen van verhoogde druk in het hoofd. Dat zijn: hoofdpijn, misselijkheid en braken, soms dubbelzien, maar wat vooral van belang is: wazig zien door zogenaamde stuwingspapillen. Stuwingspapillen duiden op het gestuwd zijn van de intredeplaats van de oogzenuw in het oog. Normaal ziet deze intredeplaats er bij het oogspiegelen uit als een hol schoteltje met scherpe randen (zie onderstaande illustraties).



Met de oogspiegel kijkt men tegen het netvlies op de achterwand van het oog aan. In de normale toestand ziet de papil eruit als een gelig schoteltje met scherpe randen, waaruit de bloedvaten uitkomen die verder over het netvlies lopen.



Bij verhoogde druk in het hoofd heeft de papil opgeworpen wazige randen (stuwingspapil).

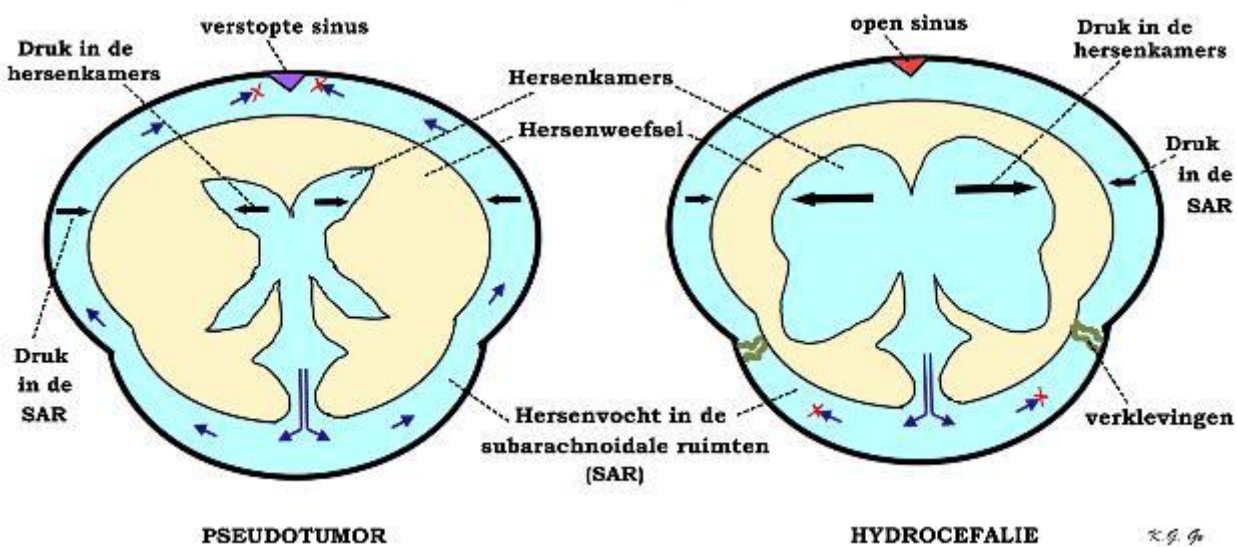
Oogspiegelen is de techniek waarmee oogartsen, neurologen en neurochirurgen met behulp van een zogenaamde oogspiegel met een inschijnend lampje het netvlies aan de binnenkant van het oog bekijken.) Bij verhoogde druk in het hoofd kan er een stuwing optreden in de schede van de oogzenuw waardoor het holle schoteltje geen scherpe, maar wazige opgeworpen randen gaat vertonen, en bij nog sterkere stuwing verandert het holle schoteltje in een heuveltje. Het is van groot belang dat deze toestand niet te lang duurt, omdat de oogzenuw hier schade van ondervindt en het gezichtsvermogen (tenslotte blijvend) achteruit gaat. Dit is in feite het enige gevaar dat een patiënt met IIH bedreigt. Want zoals gezegd, blijken er bij verder onderzoek geen tekenen te zijn die op een echte hersentumor wijzen, met andere woorden: er zijn geen verlammingen of gevoelsstoornissen, geen spraakstoornissen, geen stoornissen van het geheugen of van het bewustzijn. Ook bij het beeldvormend onderzoek worden er geen tumoren gevonden, of verschuivingen en verplaatsingen van hersenstructuren die door tumoren kunnen worden veroorzaakt.

Wijze van ontstaan

Bij IIH is er een verhoging van de druk van het hersenvocht. Het hersenvocht wordt geproduceerd in de hersenkamers, dan stroomt het door deze kamers door een uitgang naar buiten en vervolgens buiten om de hersenen in de zogenaamde subarachnoïdale ruimten naar boven bij de kruin waar het vocht weer in het bloed wordt opgenomen. Dit laatste gebeurt door de zogenaamde arachnoïdale granulaties van Pacchioni, klompjes weefsel in de wand van de veneuze sinussen die het hersenvocht naar het bloed in de veneuze sinus afvoeren [zie ook de tekst over hydrocefalie].

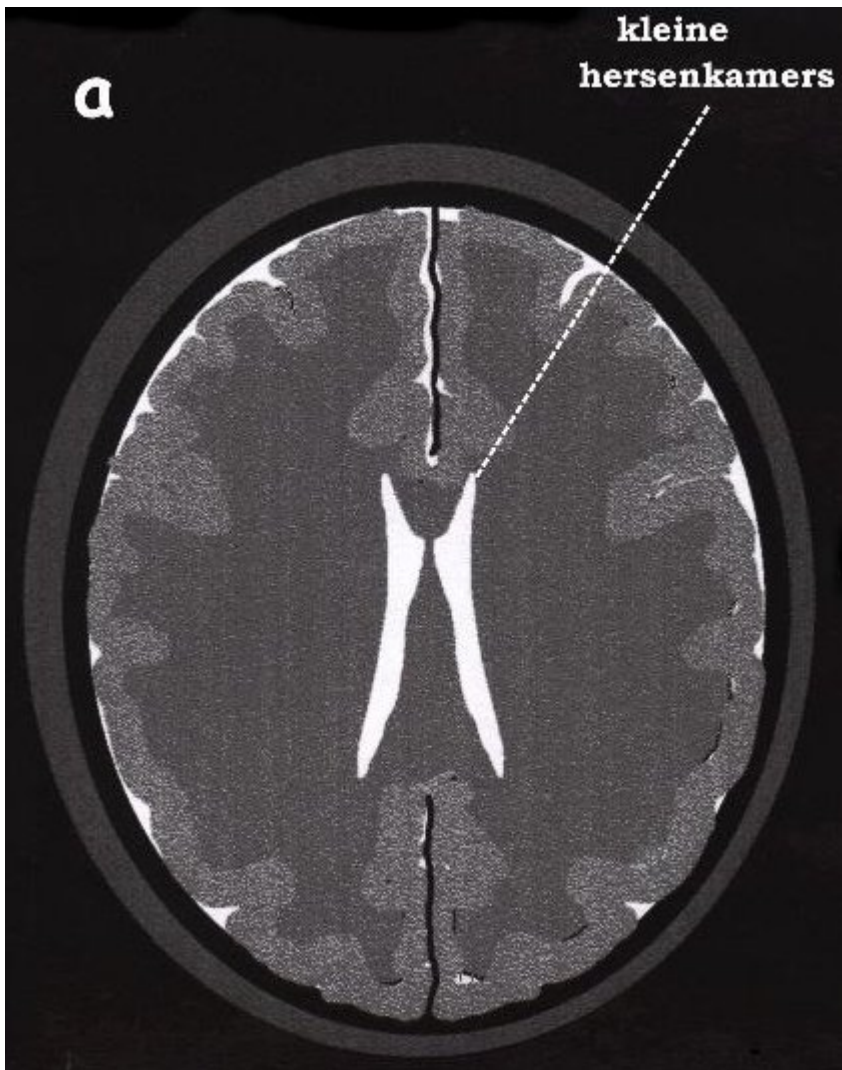
De oorzaken voor de liquordrukverhoging zijn: een afgenomen afvoer van hersenvocht (liquor) hetzij doordat de veneuze sinussen, hetzij doordat de arachnoïdale granulaties heel geleidelijk (chronisch) verstopt raken. De veneuze

sinussen zijn de bloedleiders die in het harde hersenvlies (dura) verlopen en waarin het hersenvocht wordt afgevoerd. Een derde oorzaak voor de verhoging van de liquordruk is een toegenomen productie van hersenvocht. Hier moeten we opmerken, dat afgenomen afvoer en toegenomen productie van hersenvocht ook de oorzaken zijn van hydrocefalie. Waarom is er dan bij IIH geen verwijding van de hersenkamers? Dat heeft hiermee te maken dat bij hydrocefalie (doordat er ook een verstopping is van de liquorafvoerwegen binnen het hoofd) de druk binnen de hersenkamers hoger is dan erbuiten, wat de hersenkamers doet uitzetten. Daarentegen is bij IIH de verhoging van de druk overal in de liquorroimten aanwezig, waardoor de hersenkamers niet als het ware van binnen opgeblazen worden; de hersenkamers zijn meestal normaal van wijdte of zelfs iets vernauwd. Dit komt doordat onder invloed van de verhoogde druk in de hersenkamers liquor uit de hersenkamers in het omgevende hersenweefsel sijpelt en zich tussen de cellen van het hersenweefsel dringt. Het hersenweefsel raakt hierdoor gezwollen; deze zwelling wordt in vaktermen "hersenoedeem" genoemd.

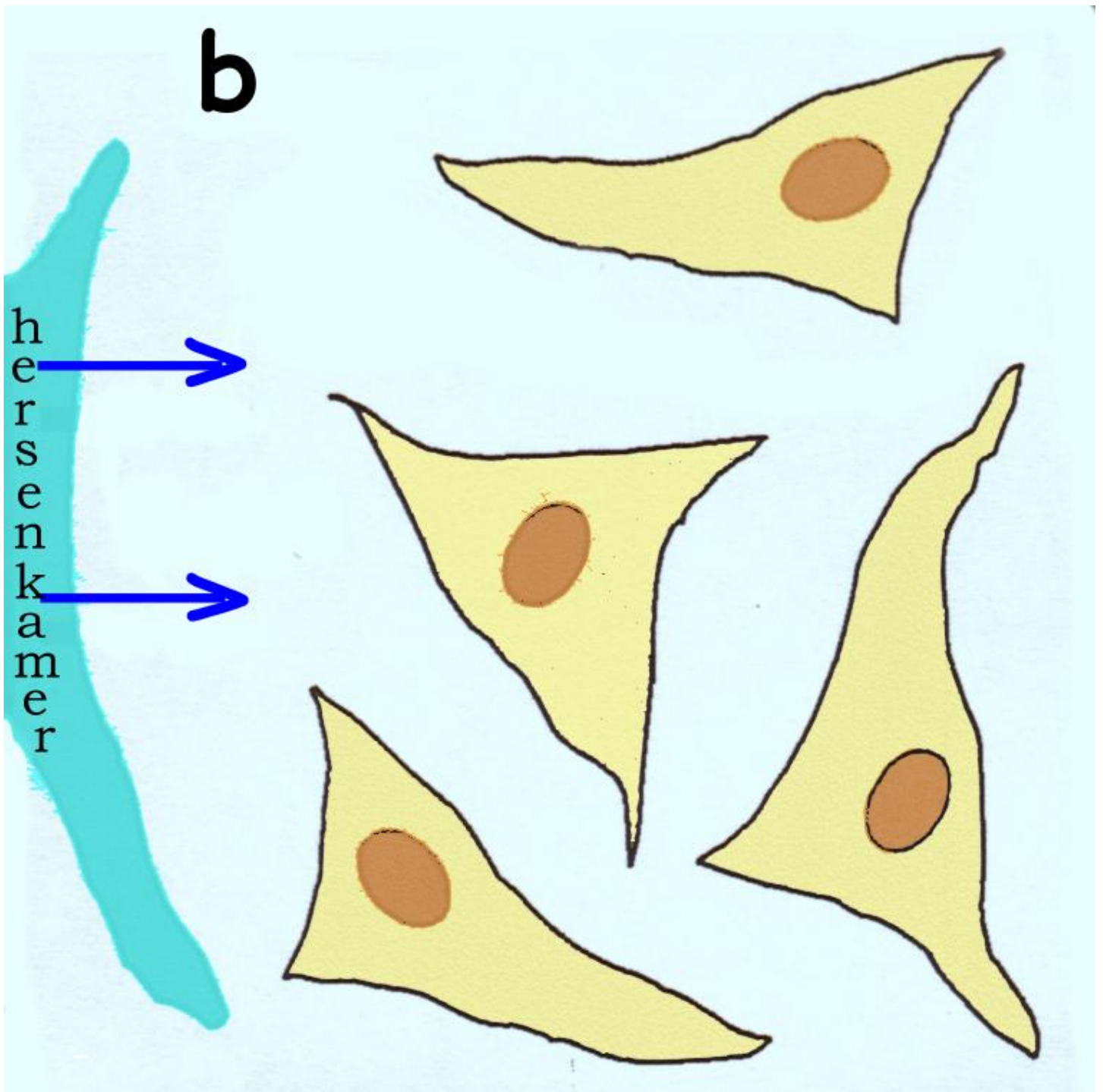


Schematische dwarse doorsnede door het hoofd. Links: de toestand bij IIH, de veneuze sinus is langzaam verstopt geraakt en er kan geen liquor meer worden afgevoerd. Er is stuwning in de liquorroimten, maar de druk in de hersenkamers is even sterk verhoogd als buiten de hersenen, waardoor de hersenkamers zich niet verwijden. Rechts: de toestand bij hydrocefalie, waar de veneuze sinus open is voor de afvoer van liquor, maar door verklevingen van de hersenvliezen (bijvoorbeeld na een hersenvliesontsteking) is de liquorafvoer in de subarachnoïdale ruimten geblokkeerd. Hier is de druk dus lager dan in de hersenkamers, waardoor deze uitzetten.

Door de zwelling worden de hersenkamers enigszins samengedrukt, wat op CT-scans en gewone MRI-scans kan worden gezien.



Schematische voorstelling van een MRI-scan bij pseudotumor cerebri. De hersenen zijn in hun geheel gezwollen waardoor de hersenkamers enigszins zijn samengedrukt. Maar er zijn geen vervormingen of verplaatsingen van de hersenkamers zoals die door echte hersentumoren kunnen worden veroorzaakt.



Schematische voorstelling van het hersenweefsel, waar hersenvocht door de verhoogde druk uit de hersenkamer tussen de cellen in het weefsel sijpelt (zogenaamd interstitiële hersenoedeem) waardoor de cellen van het weefsel uit elkaar worden gedrongen. Normaal liggen de cellen dicht open.

Oorzaken

Een van de (overigens zeldzame) oorzaken van IIH is de chronische verstopping van de veneuze sinussen bij gebruik van de anticonceptiepil. De anticonceptiepil veroorzaakt een verhoogde stollingsneiging van het bloed, waardoor bij sommigen de veneuze sinussen heel geleidelijk kunnen dichtslibben.

Op de geleidelijke verstopping van de veneuze sinussen, dan wel van de granulaties van Pacchioni, berusten de eveneens zeldzame gevallen van pseudo-tumor cerebri bij patiënten met lupus erythematoses, bij de ziekte van Besnier-Boeck, of allerlei bloedziekten, waarbij er trombose, eventueel met ophoping van ontstekingscellen kan optreden bij de granulaties.

Op basis van een toegenomen productie van hersenvocht zijn de gevallen van IIH die worden waargenomen bij te dikke vrouwen (14 op de 100.000); in zulke gevallen van zwaarlijvigheid heeft men een 2 tot 4 maal hogere liquorproductie kunnen aantonen. Op overproductie, dan wel verminderde afvoer van hersenvocht kunnen de gevallen van IIH berusten die men (overigens zelden) heeft waargenomen tijdens de zwangerschap (1 op de 850), waar immers een verandering van de hormonale situatie plaatsvindt, en bij stoornissen die vooral de schildklierhormonen, maar ook de bijnier- en hypofysehormonen betreffen.

Dan zijn er (ook weer zeldzame) gevallen van IIH door het gebruik van allerlei medicamenten, zoals antibiotica van de tetracycline-groep, vitamine A in overdosering (bij de behandeling van acne) of van vitamine A afgeleide stoffen (bij de behandeling van sommige vormen van leukemie bij kinderen), groeihormoon (voor de behandeling van dwerggroei), van schildklier hormoon afgeleide stoffen zoals amiodaron (voor de behandeling van hartritme stoornissen). Er is een grotere kans op het optreden van IIH als factoren samenkomen die op zich daartoe de neiging vertonen, zoals zwangerschap en zwaarlijvigheid, of de combinatie van vitamine A met tetracycline-preparaten voor de behandeling van acne.

Vaak wordt bij patiënten geen onderliggende oorzaak voor de aandoening gevonden, vandaar de naam IIH.

Behandeling

Bij IIH die optreedt als gevolg van de toediening van medicamenten is gebleken dat bij het staken van het medicament de IIH ook prompt verdwijnt, om echter terug te komen als de toediening wordt hervat. In zulke gevallen bestaat de behandeling dus uit het staken van het medicament en het geven van een plaatsvervangend geneesmiddel. In gevallen van IIH die verband houden met een overmatig lichaamsgewicht kan door afslanken een verbetering worden bereikt.

Verder kan bij IIH die niet door medicamenten wordt veroorzaakt, verbetering worden bereikt door het gebruik van middelen die de liquorproductie verminderen zoals acetazolamide of een middel als furosemide dat de urineproductie doet toenemen (zogenaamde "plaspil").

Ook zijn goede resultaten bereikt met glucocorticosteroiden, dit zijn de bijnierschors-hormonen die ontstekingsremmend werken, uiteraard te gebruiken bij aandoeningen waar ontstekingscellen de liquorafvoer bij de granulaties verstoppen.

Tenslotte, en dit wordt vooral bepaald door de achteruitgang van het gezichtsvermogen, wordt verbetering van de toestand door verlaging van de liquordruk bereikt met herhaalde lumbaalpuncties (ruggenprikken) en het afnemen van een hoeveelheid liquor of het naar buiten afvoeren van de liquor naar een steriele plastic zak. In plaats van deze tijdelijke maatregelen kan uiteraard chirurgisch worden ingegrepen door het aanleggen van een shunt, zoals bij hydrocefalie vanuit de hersenkamer naar de buikholte (ventriculo-peritoneale shunt); maar vooral vanuit de lumbale durale zak naar de buikholte (lumbo-peritoneale shunt). In plaats van deze neurochirurgische ingrepen die gericht zijn op verlaging van de liquordruk, bestaan er ook oogheelkundige ingrepen ter behandeling van de achteruitgang van het gezichtsvermogen, hierbij wordt de schede van de oogzenuw geopend opdat deze niet meer lijdt onder de stuwning.

Risico's van de shunt

Zoals bij hydrocefalie zijn de risico's van het plaatsen van een shunt de verstopping van het shuntsysteem, wat een revisie van het systeem nodig maakt. Een ernstiger risico is het optreden van een bacteriële infectie van het shunt-

systeem; dit moet dan worden verwijderd totdat de infectie is bestreden terwijl ondertussen de liquor naar buiten kan worden afgevoerd naar een steriele plastic zak. Tenslotte is er het risico van een te sterke liquorafvoer door het plaatsen van een klep met een te lage weerstand; de gevolgen hiervan zijn het optreden van hoofdpijn bij het opstaan, wat echter geleidelijk afneemt.

Kijk hier als u zich afvraagt of uw aandoening of behandeling consequenties heeft voor het uitoefenen van uw werk.

Terug naar het overzicht.

Voor commentaar op deze tekst kunt U hier klikken.