

Nekhernia

Inleiding

In de hieronder volgende tekst vindt u een algemene beschrijving over de behandeling van de hernia van de nek. Deze tekst biedt een globaal overzicht. In de praktijk spelen allerlei factoren een rol, die tezamen zullen bepalen wat de beste strategie is bij de behandeling van de individuele patiënt. Iedere neurochirurg heeft daarin zijn eigen benadering, en voordat zal worden besloten tot operatie zal hij/zij vanuit de eigen optiek de voors en tegens, de risico's en de mogelijke complicaties van de behandeling met de patiënt bespreken.

Een hernia (Hernia Nuclei Pulposi [HNP]) is een uitstulping van de tussenwervelschijf. Deze uitstulping kan op een zenuw of op het ruggenmerg drukken, waardoor pijnklachten of uitvalsverschijnselen (zoals verlammingen en/of gevoelsverlies) kunnen ontstaan.

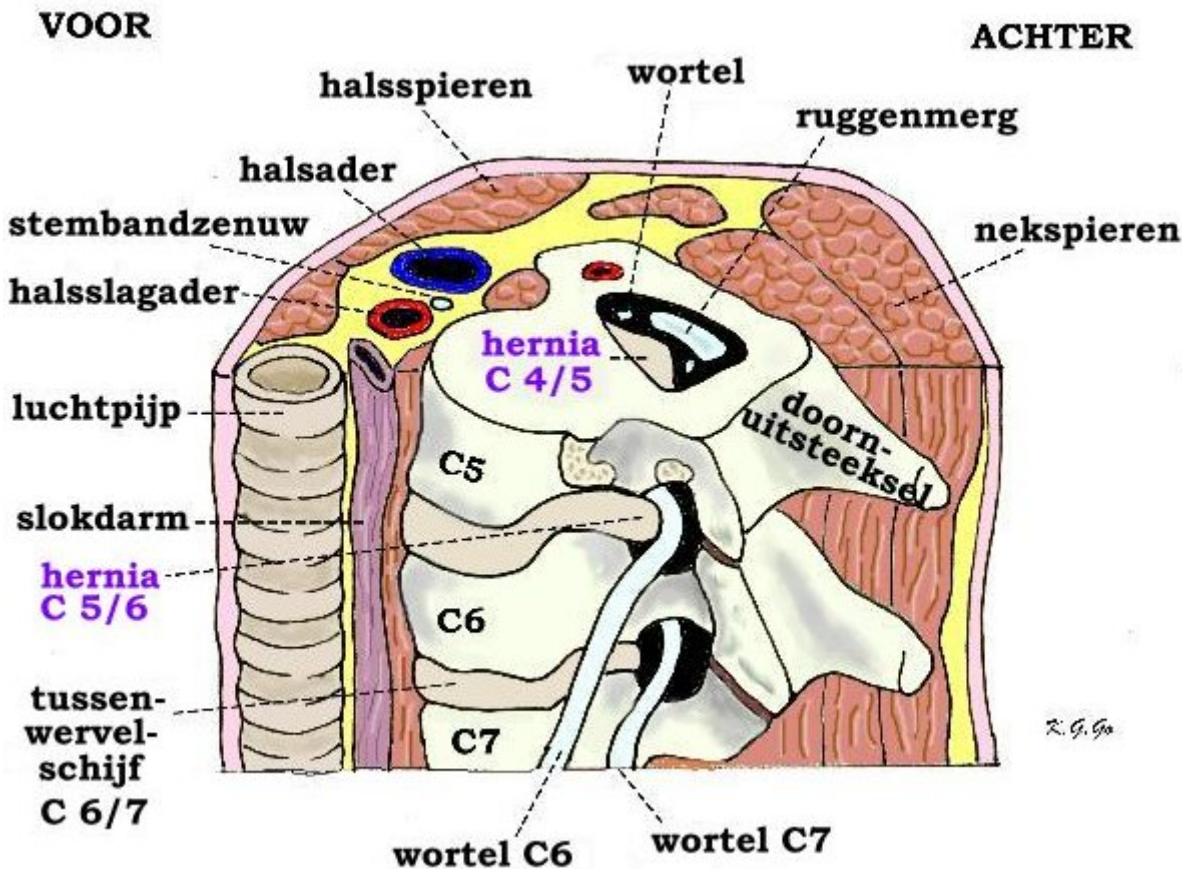
Hernia operaties van de lage rug worden veel vaker uitgevoerd dan operaties voor hernias van de nek. De verhouding rug : nek is ongeveer 5 op 1.

Anatomie van de halswervelkolom

De halswervelkolom bestaat uit zeven wervels. De meeste bewegingen en de grootste bewegingsmogelijkheden bestaan tussen de atlas (dat is de eerste of bovenste halswervel (C1)) en de draaier (dat is de tweede halswervel (C2) die ook wel de dens wordt genoemd). In totaal zijn er 7 nek- (of cervicale) wervels C1 t/m C7. Met uitzondering van de twee bovenste wervels (C1 en C2), ligt er tussen twee opvolgende halswervels telkens een tussenwervelschijf. De tussenwervelschijf bestaat uit een elastische kern (nucleus pulposus) die is omgeven door een vezelige ring. De schijf is elastisch en fungeert als een soort schokdemper. Bovendien zorgt de tussenwervelschijf ervoor dat de wervels enigszins ten opzichte van elkaar kunnen bewegen (zoals een kogellager doet).

Het halswervelkanaal wordt van boven naar beneden op ieder niveau gevormd door de wervelbogen, die vastzitten aan de wervellichamen, en die aan de achterkant uitlopen in een uitsteeksel (het doornuitsteeksel). Binnen in het halswervelkanaal loopt van boven naar beneden het ruggenmerg. Het ruggenmerg ligt binnen in een koker van hersenvliezen, de zogenaamde durale zak, waarin het ruggenmerg in hersenvocht (liquor) schokvrij is opgehangen. Vanuit het ruggenmerg ontspringen de zenuwwortels. Omhuld door een manchet van hersenvlies, verlaten deze de durale zak voor de wervelkolom telkens links en rechts tussen twee wervels het wervelkanaal. Het kanaaltje waardoorheen de zenuwwortel verloopt alvorens de wervelkolom te verlaten heet het zenuwwortel kanaal. De plaats waar zo'n zenuwwortel het wervelkanaal verlaat ligt dicht bij de tussenwervelschijf. Als zich op die plek een uitstulping van de tussenwervelschijf ontwikkelt kan dat aanleiding geven tot beklemming van de zenuwwortel, waardoor herniaverschijnselen kunnen optreden, zoals uitstralende pijn in een arm, al dan niet met krachtvermindering en gevoelsverlies in het verzorgingsgebied van de beknelde zenuwwortel. Vaak hebben deze patiënten ook nekpijn; een hernia is immers een teken van slijtage, en slijtage van de nek kan ook pijnlijk zijn.

De meest voorkomende nekhernia's liggen tussen de 5e en de 6e (C5-6) en tussen de 6e en de 7e halswervel (C6-7), maar ze kunnen ook op andere plaatsen binnen de halswervelkolom optreden (behalve tussen C1 en C2, want daar zit geen tussenwervelschijf).



Doorsnede door de hals ter hoogte van wervel C5 (net onder de tussenwervelschijf C4/5), waarbij de halsstructuren aan de linker kant zijn verwijderd om het linker zijaanzicht van de wervels te laten zien. Op de halsdoorsnede is te zien dat het wervelkanaal in het centrum van de hals ligt waardoor het van voren net zo goed als van achteren te bereiken is. Er zijn 2 hernia's afgebeeld: de bovenste is afkomstig van C4/5 en vernauwt het wervelkanaal, waardoor het ruggenmerg is verdrukt en afgeplat. De onderste van de tussenwervelschijf C5/6 knikt en verdrukt de zenuwwortel C6. Bij C6/7 is een normale niet puilende tussenwervelschijf.

De hernia

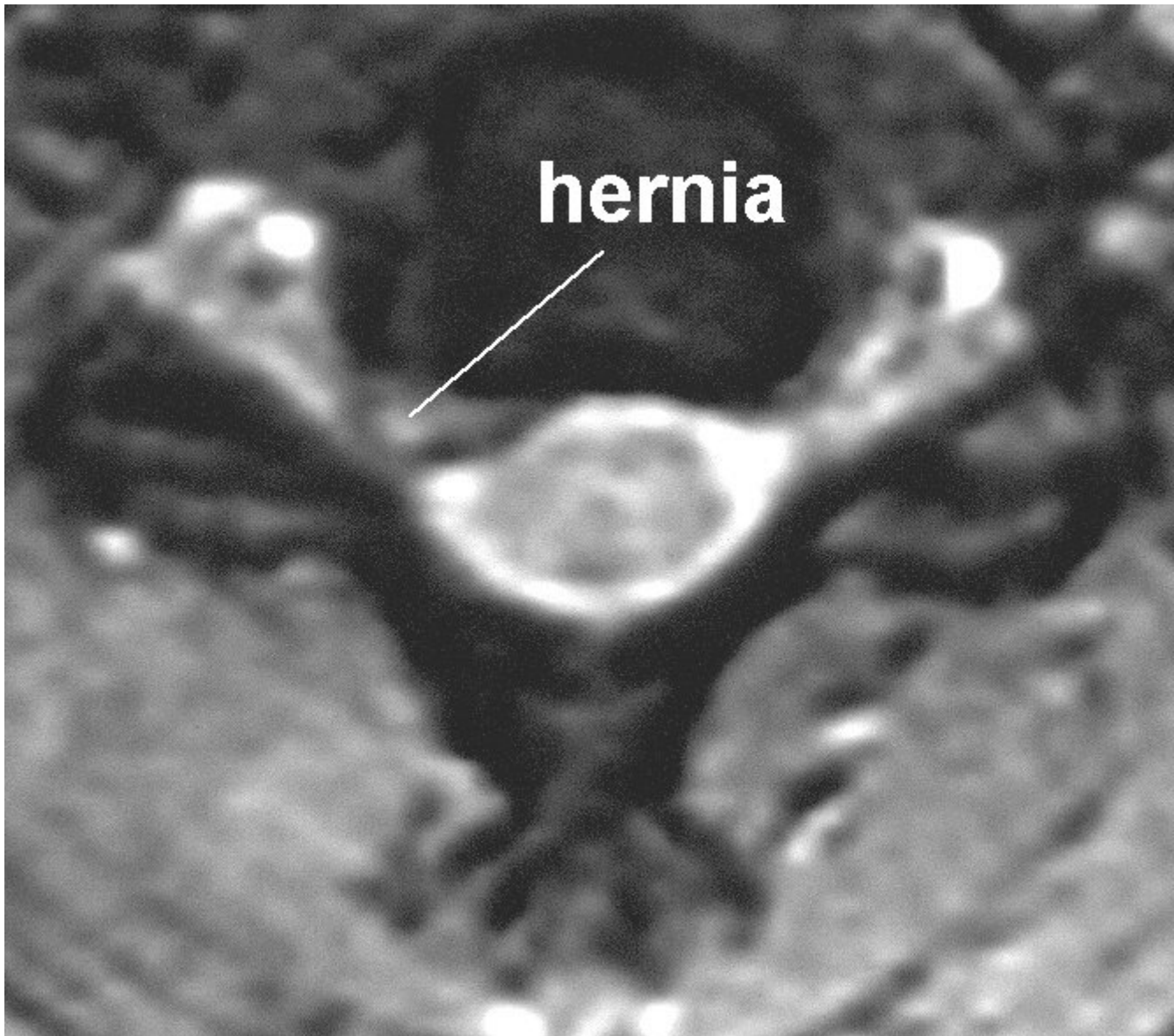
Slijtage (of degeneratie) van een tussenwervelschijf is een proces dat tijdens het leven bij ieder mens in meerdere of mindere mate plaatsvindt. Dat kan aanleiding geven tot nekklachten, hoewel dat lang niet altijd gebeurt. Indien er degeneratie van de tussenwervelschijf optreedt kan deze gaan puilen. Soms treedt er zelfs een scheur in de vezelring van de schijf op, waardoorheen dan stukken van de weke kern naar buiten kunnen worden geperst, meestal bij de plaats waar de zenuwwortel het wervelkanaal verlaat. Iedereen kan een nekhernia krijgen, en waarom dit bij de één wel en bij de ander niet gebeurt is niet bekend. Wel kunnen in bepaalde families hernia's iets vaker optreden. Uit recent onderzoek is gebleken dat roken het degeneratieproces van de tussenwervelschijven kan versnellen, hetgeen een ongunstige invloed heeft op de wervelkolom. Omdat bij hoesten, niezen en persen de druk in het wervelkanaal wordt verhoogd, dus ook de druk op de zenuwwortel, kan hierbij de pijnuitstraling toenemen. Ter verlichting van de uitstralingspijn leggen patiënten met een nekhernia vaak de hand van de pijnlijke arm op het achterhoofd. In deze houding staat de zenuwwortel het minst onder spanning. Vaak gaan nekklachten aan het optreden van een hernia vooraf. De verschijnselen van de hernia bestaan meestal uit pijn die in de arm uitstraalt, eventueel met een doof of prikkelend gevoel. Deze pijn treedt min of meer op in het verzorgingsgebied van de zenuwwortel waarop de hernia drukt, al is dit niet zo typisch als bij de hernia van de onderrug. Druk op de zenuwwortel kan verlies van functie van die zenuw tot gevolg hebben. De functie van de zenuwwortel is tweeledig: (1) de zenuw zorgt voor de geleiding van impulsen van de hersenen naar bepaalde spieren, en (2) bovendien voor de

geleiding van impulsen van gevoelszintuigen (bijvoorbeeld van delen van de huid) naar de hersenen. Druk op de zenuw kan leiden tot verstoring van de functie van de zenuw. De functiestoornissen van een zenuwwortel kunnen leiden tot verlammingen van één of meerdere spiergroepen, en/of tot tintelingen of een doof gevoel in delen van de huid. Als er beknelling van een zenuwwortel is geeft dat bovendien meestal uitstralende pijn. Uit de beschrijving van de pijnuitstraling en uit de bij neurologisch onderzoek vastgestelde uitval kan vaak worden afgeleid om welke zenuw het gaat, en op welke plaats de hernia zich bevindt.

Als er sprake is van een grote en een meer naar het midden gelegen hernia, kan dat in de halswervelkolom (naast beknelling van een zenuwwortel) aanleiding geven tot beknelling van het ruggenmerg. Aangezien binnen het ruggenmerg de zenuwbanen verlopen die alle impulsen van en naar de hersenen geleiden, kan beknelling van het ruggenmerg leiden tot verlamingsverschijnselen aan de benen, gevoelsstoornissen van romp en/of benen, en tot verlies van de controle over blaas en endeldarm (incontinentie voor urine en ontlasting).

Het stellen van de diagnose

Om aan te tonen dat de pijn in de arm (en de eventuele uitvalsverschijnselen) inderdaad veroorzaakt wordt door het uitstulpen van een tussenwervelschijf, moet verder onderzoek worden verricht. Hiervoor wordt tegenwoordig eigenlijk alleen de MRI gebruikt. In vrijwel alle gevallen zal het mogelijk zijn om hiermee de diagnose hernia te stellen.



Röntgenfoto van de halswervelkolom. Met deze foto kan de diagnose hernia niet worden gesteld, maar vaak is dit toch een onderzoek dat wordt gedaan bij patiënten met nekklachten of verschijnselen van een nekhernia. Deze foto geeft informatie over de botstructuren waaruit de halswervelkolom is opgebouwd. Hiermee is het mogelijk om botafwijkingen, standafwijkingen of abnormale beweeglijkheid van de halswervelkolom op het spoor te komen. Bovendien zullen de meeste neurochirurgen bij de planning van, en ook ter oriëntatie tijdens, een nekoperatie gebruik maken van deze “gewone” Röntgenfoto.

De operatie

Niet iedere nekhernia hoeft geopereerd te worden. Voorop staat dat de patiënt klachten moet hebben die door de hernia kunnen worden verklaard. Dan nog is het zo dat in de meeste gevallen (ongeveer 80-90%!!) de herniaklachten vanzelf, eventueel ondersteund door fysiotherapie, gedoseerde rust en pijnstillers, over gaan. Vanwege het gunstige beloop van een hernia moet men niet te snel besluiten tot operatie. Aan de andere kant is het zo dat bij (te) lang wachten het herstel na een operatie vertraagd kan verlopen. In het algemeen houdt men aan om niet eerder dan na 8 weken te opereren. Te lang wachten lijkt ook niet goed te zijn, maar daar weten we nog niet genoeg van. Verder onderzoek is nodig om hier betere uitspraken over te kunnen doen.

Uitzondering vormen die patiënten bij wie sprake is van een spoedindicatie. Er zijn twee soorten operatie-indicaties:

- *Absolute operatie-indicatie.* Hiermee wordt bedoeld dat er ernstige of snel optredende uitvalsverschijnselen zijn (bijvoorbeeld verlammingen) door druk van de hernia op een zenuw of op het ruggenmerg. Dit komt eigenlijk nauwelijks voor.
- *Relatieve operatie-indicatie.* Dat is het geval als de patiënt zo veel last heeft van pijn, dat hij/zij hierdoor niet meer goed kan functioneren. Het (subjectieve) klachtenpatroon geeft dan de doorslag, omdat het de patiënt zelf is die aangeeft “dat het zo niet verder kan”. In de meerderheid van de gevallen waarin wordt overgegaan tot operatie van een nekhernia gaat het om patiënten die kampen met aanhoudende en/of onverdraaglijke pijn.

De operatie van een nekhernia gebeurt altijd onder volledige narcose. Er zijn verschillende methodes om een nekhernia te opereren. Het is nooit aangetoond dat de ene methode beter is dan de andere, zodat iedere neurochirurg zal kiezen voor die operatietechniek waarin hij/zij vertrouwen heeft, toegespitst op de specifieke problematiek van de individuele patiënt.

De verschillende operatie methodes zijn:

- *De voorste benadering* via de voorzijde van de halswervelkolom. Dit is de meest voorkomende benadering van een nekhernia. De patiënt ligt hierbij op de rug op de operatietafel, met het gezicht recht omhoog. Aan het begin van de operatie wordt een snee gemaakt in de hals, naar de voorkeur van de operateur links of rechts van het midden. De chirurg zal altijd in het midden boven de wervelkolom uitkomen, dus de kant van de snee hoeft niet samen te hangen met de kant van de hernia. Vervolgens worden de spieren en de andere structuren die in de hals verlopen (zoals de bloedvaten, de luchtpijp, de slokdarm) aan de kant gehouden, om uiteindelijk precies op de voorkant van de halswervelkolom uit te komen. Hiervoor maakt het niet uit of de hernia links of recht zit; de benadering is dus echt van voren. Vervolgens wordt een Röntgenfoto gemaakt op de operatiekamer om de precieze plaats van de operatie te controleren. Hierna wordt de zieke tussenwervelschijf in zijn geheel verwijderd, inclusief de uitpuiling (hernia) die aanleiding gaf tot beknelling van de zenuwwortel en/of het ruggenmerg.
- *De achterste benadering* via de achterzijde van de nek. De patiënt ligt daarbij op de buik, terwijl het gezicht recht naar beneden wordt gehouden met behulp van een speciale hoofdsteen of een hoofdklem. Sommige neurochirurgen geven er de voorkeur aan de operatie uit te voeren met de patiënt in zittende houding, waarbij de operatietafel in de vorm van een fauteuil wordt gebracht, en de nek met behulp van een hoofdklem in de rechte stand wordt gehouden. In alle gevallen wordt, op de plaats waar de doornuitsteeksels van de ruggengraat kunnen worden gevoeld, een lengte snede in de huid van de nek gemaakt. Vervolgens worden de nekspieren aan de kant van de hernia losgemaakt van de doornuitsteeksels en de bogen van de wervels, in het gebied waar zich de hernia bevindt. Als de wervelbogen waarachter zich de hernia bevindt zijn vrijgemaakt van het spierweefsel, zal een stukje van de bogen worden weg geknabbeld, tezamen met een deel van de gewrichtjes van die twee wervels. Daarmee kan het wortelkanaal geheel worden blootgelegd en kan de zenuwwortel worden vrijgemaakt. Vaak is dit vrijleggen al voldoende. Soms wordt de zenuw opzij gehouden, en wordt de hernia met behulp van een speciaal paktangetje verwijderd.

Vervolgens zijn er drie mogelijkheden om de operatie te vervolgen. Ook hierbij is tot nu toe niet uitgemaakt welke techniek de beste is, en de keuze die wordt gemaakt is dan ook afhankelijk van de ervaringen, inzichten en voorkeuren van de behandelend neurochirurg.

- *Opvullen van de tussenwervelruimte.* Na het verwijderen van de tussenwervelschijf kan de ontstane ruimte worden opgevuld een blokje, dat meestal gemaakt is van kunststof of titanium (een zgn. Cage) of eventueel met botcement. Het bot uit de aangrenzende corpora zal gaan doorgroeien. Dit kan eventueel worden gestimuleerd door botgroeistimulerende middelen of lichaamseigen beenmerg (uit de bekkenkam) bij het blokje te spuiten. In vrijwel alle gevallen wordt hiermee bereikt dat de tussenwervelruimte hiermee âop hoogte blijftâ en dat de ruimte voor de uittredende zenuw groot is. Bovendien kan zo de stand van de nek enigszins worden gecorrigeerd. Soms vindt de operateur het nodig (bijvoorbeeld als er instabiliteit is van de wervels waartussen zich de hernia bevond), om een

metalen plaatje aan te brengen, dat rechtstreeks in de betreffende wervels wordt vastgeschroefd. De nek wordt door het vastzetten niet merkbaar minder beweeglijk!

- *Zonder opvullen.* We weten dat de ruimte voor de uittredende zenuwwortel in de regel toch veel ruimer is dan de zenuwwortel nodig heeft. Daarom wordt ook vaak na het verwijderen van de tussenwervelschijf besloten om niets in de tussenwervelruimte achter te laten. Ook in dat geval zal na verloop van tijd spontane vergroeiing van de beide wervels optreden.
- *Met een discusprothese.* Een aantal jaren geleden is er de mogelijkheid gekomen om tussen de wervels een beweeglijke kunsttussenwervelschijf te plaatsen. Door de wervels niet aan elkaar vast te zetten maar ten opzichte van elkaar beweeglijk te houden zou slijtage van de aangrenzende tussenwervelschijf beperkt worden. Het bewijs hiervoor ontbreekt tot nog toe, maar de voorlopige resultaten zijn niet erg bemoedigend. Bovendien zijn de protheses erg duur.

Operatierisico's

Zoals bij iedere operatie zijn er ook aan de operatie van de nekhernia risico's verbonden. De kans dat die optreden is echter zeer gering. De nekhernia komt in de praktijk vaak voor en de operatieve behandeling ervan door de neurochirurg behoort dan ook tot de "routineoperaties". Desalniettemin kan er een toename van de uitvalsverschijnselen (verlammingen, gevoelsverlies) optreden, meestal omdat men heeft moeten manipuleren aan een reeds te erg beknelde zenuwwortel. Een ontsteking van de operatiewond of van de tussenwervelruimte komt een enkele keer voor, en ook nabloeding in het operatiegebied kan optreden. Vaak bestaan er kortdurend wat klachten van spreken (schorre stem) en slikken (pijn bij slikken, of het gevoel van "een brok in de keel") bij patiënten die een nekoperatie langs de voorkant ondergaan hebben. Beschadiging van een stembandzenuw met (al dan niet voorbijgaande) heesheid is een zeldzame complicatie. Nog veel zeldzamer, maar wel ernstig, is beschadiging van de slokdarm of van het ruggenmerg.

Na de operatie

Na de operatie gaat de patiënt naar de uitslaapkamer om bij te komen uit de narcose. Afhankelijk van de benadering zal er een wondrain in de hals of in de nek zijn aangebracht, die in principe de volgende dag zal worden verwijderd, en die tot doel heeft het bloed dat zich na de operatie in het operatiegebied zou kunnen ophopen af te voeren. Wanneer via de achterkant is geopereerd zal de patiënt last hebben van nekpijn en soms ook van schouderpijn. Operaties langs de voorkant hebben zoals boven gezegd vaak tot gevolg dat men de eerste dagen na de operatie last van de keel heeft bij het slikken en soms ook van heesheid. De pijn in de arm is meestal direct na de operatie verdwenen of reeds aanzienlijk afgenomen. Een doof gevoel in hand of vingers voelt men vaak sterker dan voor de operatie, omdat de pijn immers weg is. De doofheid heeft vaak heel lang nodig om te verminderen, vaak duurt dit maanden, maar dat is nooit van tevoren te voorspellen. Ook verlamningsverschijnselen verbeteren vaak na operatie, maar helaas niet altijd. Nekklachten kunnen eveneens verdwijnen, maar over het algemeen heeft operatie daarop weinig invloed. Nekpijn alleen (zonder verschijnselen van ruggenmerg of zenuwwortel-prikkeling) is dan ook nooit een reden om te opereren. De dag volgend op de operatie mag de patiënt alweer opstaan, en als hij/zij voldoende is gemobiliseerd volgt ontslag naar huis. Een specifieke nabehandeling is er niet; in de meeste gevallen zal gecoördineerde fysiotherapie worden voorgeschreven, en een halskraag is slechts in bijzondere gevallen nodig. Het is voldoende om de eerste 2 tot 3 weken kalm aan te doen, waarna de normale activiteiten geleidelijk weer mogen worden hervat. Bij controle 6 weken na de operatie wordt bekeken of fysiotherapie nog nodig is voor bijvoorbeeld gespannen nek- of schouderpijn. Zwaar tillen moet nog wel een paar maanden vermeden worden; hierbij komt immers veel kracht op de nekspieren te staan, die juist aan het herstellen zijn van de operatie.

Recidief

In het algemeen is 80 tot 90% van de patiënten tevreden met het resultaat na een nekherniaoperatie. Een recidief (ofwel het opnieuw optreden van een hernia op dezelfde plaats) wordt bij een nekhernia vrijwel nooit gezien. Juist

omdat bij een operatie vanuit de voorzijde de hele tussenwervelschijf wordt weggenomen, is het niet mogelijk dat de tussenwervelschijf opnieuw uitpuilt. Wel is het in een enkel geval mogelijk dat de beweeglijkheid van de twee wervels ten opzichte van elkaar is toegenomen en dat dat tot nieuwe problemen leidt. Ook kan er een hernia op een ander niveau optreden. De aangrenzende niveaus van een geopereerde nekhernia krijgen een wat hogere belasting te verduren, zodat er een wat grotere kans is op het ontstaan van een aangrenzende hernia.

Kijk hier als u zich afvraagt of uw aandoening of behandeling consequenties heeft voor het uitoefenen van uw werk.

U kunt hieronder een filmpje uit Nijmegen zien van de operatie:

Terug naar het overzicht.

Voor commentaar op deze tekst kunt U hier klikken.