

Angiografie (bloedvatonderzoek)

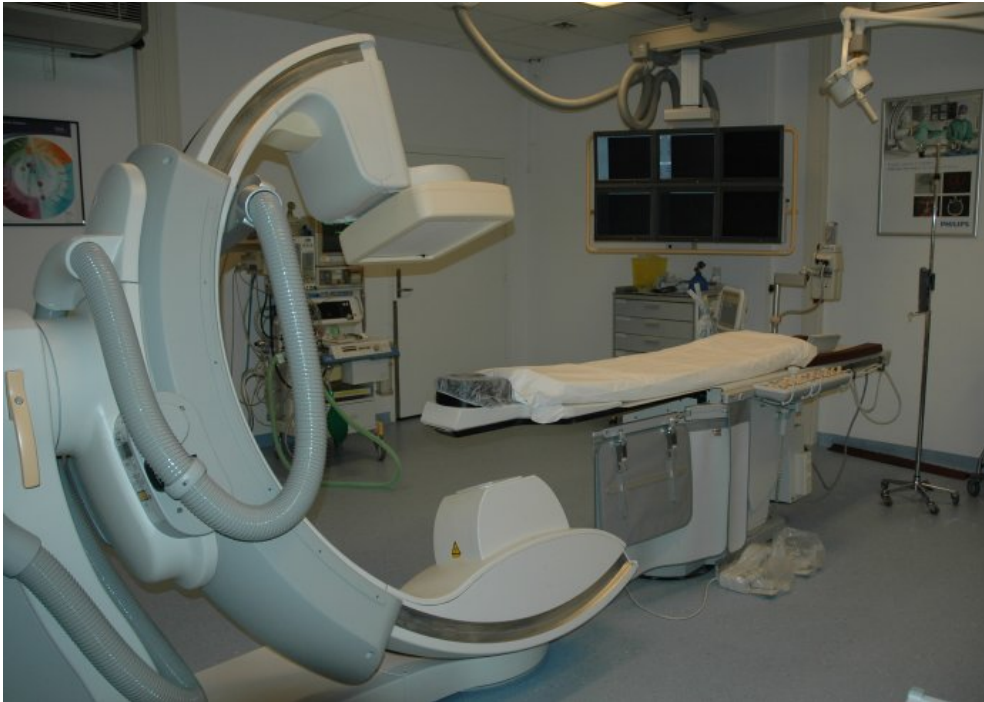Inleiding

Voor een goede bescherming zijn de hersenen opgeborgen in de schedel en het ruggenmerg in de wervelkolom. Door deze goed beschutte positie zijn ze echter ook weinig toegankelijk voor de neurochirurg of neuroloog, die wil weten wat er precies aan aan het zenuwstelsel mankeert. Vroeger was de arts alleen aangewezen op zijn lichamelijk neurologisch onderzoek, dat hem op grond van zijn kennis kon aangeven waar de aandoening waarschijnlijk uit bestond en waar de afwijking in het zenuwstelsel ongeveer gelegen was. Maar tegenwoordig staan aan de arts nauwkeurige beeldvormende technieken ter beschikking, zoals eerder al de röntgentechnieken en nu ook de CT-scan en de MRI om de afwijking in een beeld zichtbaar te maken. Hij is nu hierdoor beter geïnformeerd over de aard en de plaats van de afwijking, waardoor een gerichte behandeling beter mogelijk wordt.

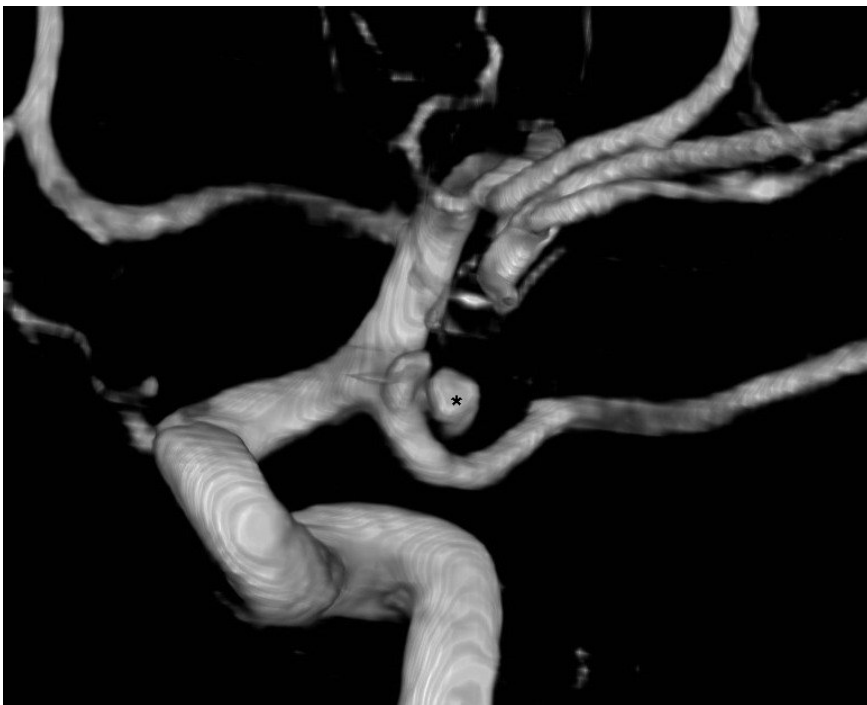
Angiografie

Een van de eerste technieken werd bedacht door de Portugese neurochirurg Egaz Moniz (tevens diplomaat, operacomponist en Nobelprijswinnaar) die de bloedvaten in de schedel zichtbaar kon maken door ze te vullen met een stof die wel zichtbaar was op een röntgenfoto. In het verleden werd angiografie vooral gebruikt om indirect de lokalisatie van een hersentumor of bloedingstorting onder het hersenvlies (subduraal hematoom) aan te tonen. Door de ruimte innemende massa worden de hersenbloedvaten immers verplaatst. Sinds de komst van de CT scanner in 1971 en de MRI scanner in 1980 kunnen afwijkingen in de hersenen direct zichtbaar gemaakt worden en is angiografie hiervoor niet meer nodig.

Door de vulling van de bloedvaten met jodiumhoudende contraststof die (zoals het kalk in bot) röntgenstralen absorbeert, zien de bloedvaten er bij röntgendoorlichting wit uit. De techniek van het afbeelden van bloedvaten noemt men angiografie. Tegenwoordig gebeurt angiografie door een soepel slangetje, een zogenaamde vaatchatheter, in de liesslagader in te brengen en op te voeren via de buikslagader totdat de opening van de catheter voor de afgang of in het bloedvat ligt dat afgebeeld moet worden. Dan wordt een kleine hoeveelheid contrastvloeistof ingespoten waarna direct röntgenopnamen worden gemaakt. Deze worden in een computer opgeslagen nadat de computer er bewerkingen op heeft uitgevoerd waardoor alleen het contrast en dus de vaatboom nog zichtbaar is. Al het omgevende weefsel, vooral het bot, is bij de genoemde computerbewerking er als het ware van "afgetrokken"; deze techniek heet dan ook Digitale Subtractie Angiografie (DSA).



Zo ziet een modern röntgenapparaat voor driedimensionale angiografie er uit.



Met computertechnieken kunnen 3-dimensionale afbeeldingen worden gemaakt. Het aneurysma is het bolletje met het sterretje (*).

In de neurochirurgie worden met angiografie vooral afwijkingen aan de bloedvaten zoals aneurysma's en arterioveneuze malformaties (deze teksten laten ook voorbeelden zien van angiografie) onderzocht. Een nieuwe ontwikkeling is de zogenaamde 3D-angiografie, waarmee een driedimensionale afbeelding van de bloedvaten kan

worden gemaakt. Dit geeft zeer waardevolle ruimtelijke informatie, hetgeen van groot nut kan zijn bij de operatieve of endovasculaire behandeling van vaatafwijkingen of tumoren in de hersenen of het ruggenmerg.

Een nadeel van het gebruik van contraststoffen is het (weliswaar kleine) risico, dat er een ernstige allergische reactie op het contrastmiddel kan optreden.

Inmiddels kunnen met de MRI en de CT scan ook afbeeldingen van de vaten worden verkregen, ook drie-dimensionaal. Er hoeft dan geen onderzoek met een catheter te worden gedaan en bij de MRI is er tevens geen sprake van stralenbelasting.

Datum laatste revisie van deze tekst: april 2015.

Terug naar het overzicht.

Voor commentaar op deze tekst kunt U hier klikken.