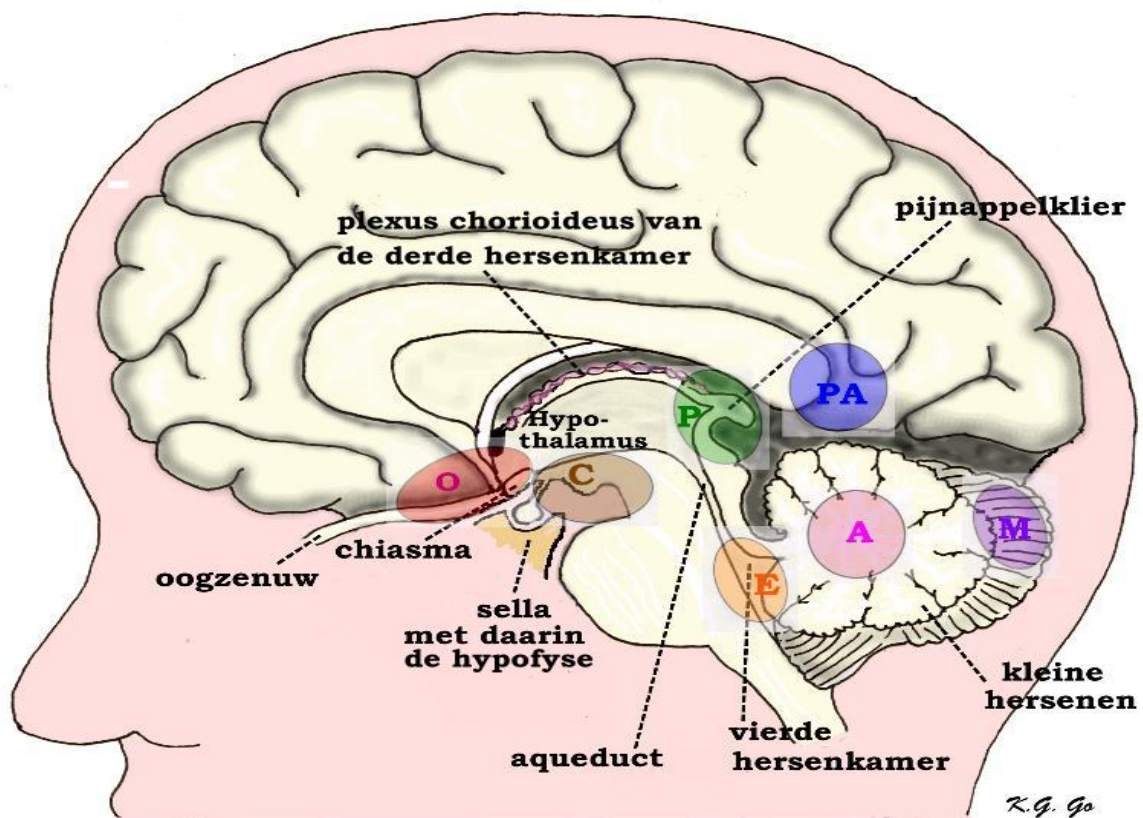


Kindertumoren

Inleiding

In dit hoofdstuk zal het gaan om minder vaak voorkomende gezwellen die zich binnen de schedel kunnen bevinden. Het zijn tevens voor een groot deel tumoren die juist bij kinderen en jonge volwassenen voorkomen. Ondanks het feit dat deze gezwellen betrekkelijk zeldzaam zijn, zal iedere neurochirurg er toch geregeld mee te maken krijgen, omdat neurochirurgische centra over het algemeen een groot gebied bestrijken. Gezien het multidisciplinaire karakter van de behandeling van kinderhersentumoren worden deze patiënten tegenwoordig verwezen naar een gespecialiseerd centrum. Kinderhersentumoren betreffen overigens na de leukemie de tweede vorm van kanker bij kinderen.

De tumoren kunnen zowel ingedeeld worden naar hun aard als naar hun plaats van voorkomen (localisatie). Gebruikelijk is een onderscheid te maken naar voorkomen in de voorste en middelste schedelgroeve tegenover de achterste schedelgroeve. Dit heeft zin, omdat de verschijnselen en behandeling nogal kunnen verschillen op grond van de localisatie. Dan zijn er ook nog de tumoren die zich in en rond het Turkse zadel bevinden, zoals b.v. de hypofysetumoren. We zullen hier de verschillende tumoren behandelen naar hun aard, waarbij we aangeven waar ze meestal voorkomen.



Schematische tekening van de overlangse doorsnede door het midden van de hersenen met daarop de plaats van de verschillende tumoren die vooral op kinderleeftijd (maar ook op andere leeftijden) voorkomen. Van de normale structuren zien we op de doorsnede: de oogzenuw, die kruist in het chiasma; de hypofyse in de sella, de hypothalamus in de wand van de derde hersenkamer, de plexus choroideus van de derde hersenkamer, de pijnappelklier of glandula pinealis, de aqueduct die de derde hersenkamer verbindt met de vierde hersenkamer. Afgebeeld is de plaats van de volgende tumoren die min of meer in het midden van de hersenen voorkomen: **O**: opticusglioom; **C**: craniofaryngeoom; **P**: pinealoom; **M**: medulloblastoom (nu ook wel PNET genoemd); **E**: ependymoom van de vierde hersenkamer. De volgende tumoren liggen meer naar opzij: **A**: pilocytisch astrocytoom van de kleine hersenen en **PA**: plexus papilloom die meestal in de zijventrikel zit.

Opticusglioom

Het opticusglioom is een tumor – de naam zegt het al – die uitgaat van de nervus opticus (oogzenuwcomplex). De twee oogzenuwen kruisen in het chiasma opticum, dat zich vlak bij het Turkse zadel ongeveer midden in de schedelbasis bevindt. Indien de tumor zich daadwerkelijk bevindt in de oogzenuw spreken we van een nervus opticus glioom. Als de tumor zich bevindt in de kruising of het chiasma spreken we van een chiasma glioom. We spreken wel van zenuwen, maar als we naar het weefsel kijken waaruit deze zijn opgebouwd, dan hebben we feitelijk te maken met hersenweefsel, zodat de ogen als het ware op “steeltjes” aan de hersenen vast zitten. Oogzenuwen hebben dus een geheel andere opbouw dan andere zenuwen. Net als hersenweefsel bevatten de oogzenuwen gliaweefsel (een soort bindweefsel van de hersenen) en het is dit weefsel waaruit de tumoren kunnen ontstaan (zie ook hersentumoren).

Bij iedere patiënt met een opticusglioom zal gekeken worden of er sprake is van een symptomencomplex passend bij de z.g. neurofibromatose.

De verschijnselen bestaan meestal uit langzaam optredende verslechtering van het zien, al naar gelang de plaats van de tumor met één of met beide ogen. Als de tumor erg groot wordt kunnen daar andere verschijnselen bijkomen, bij voorbeeld stoornissen in de functie van de hypofyse (zie hypofysetumoren). Ook kan er een stoornis ontstaan in de afvloed van het hersenvocht, met hydrocefalie. De tumor treedt vrijwel uitsluitend op de kinderleeftijd op. De tumoren zijn meestal betrekkelijk goedaardig en te vergelijken met het laaggradig astrocytoom (zie de tekst over hersentumoren). In sommige gevallen kunnen ze echter een meer agressief gedrag vertonen met snelle groei. De behandeling is afhankelijk van plaats en uitbreiding van de tumor. Als de tumor beperkt is tot een oogzenuw zal deze, wanneer het gezichtsvermogen verdwenen is, volledig verwijderd kunnen worden. Bij lokalisatie in het chiasma zal de tumor alleen kunnen worden verkleind, waarbij getracht zal worden het gezichtsvermogen te behouden. De behandeling is erop gericht een stabiele situatie te verkrijgen zonder aanvullende schade te veroorzaken. Naast operatieve verwijdering wordt eventueel chemotherapie en/of radiotherapie gegeven. De prognose is betrekkelijk gunstig, met uitzondering van de genoemde meer agressieve vormen.

Craniofaryngeoom

Het craniofaryngeoom is een tumor die groeit uit een in aanleg al aanwezige structuur bij de hypofyse, het z.g. zakje van Rathke. Heel langzaam ontstaat hier een tumor, vaak is het eigenlijk meer een cyste (een met vocht gevulde holte), die gevuld is met een dikke bruinige (op motorolie lijkende) vloeistof. Ook kunnen er verkalkingen in optreden. Gezien deze ontstaanswijze is het begrijpelijk dat deze tumor meestal op jonge leeftijd voorkomt. De tumor groeit bij de sella turcica of Turkse zadel, een holte midden in de schedelbasis, achter de ogen. In het Turkse zadel bevindt zich de hypofyse. Door de langzame groei ontstaan de verschijnselen heel langzaam en sluipend. De symptomen zijn vooral het gevolg van druk: slechter zien door druk op de oogzenuw(en). Hierdoor kan een z.g. stuwingspapil ontstaan: de intredeplaats van de oogzenuw in de oogbol (de papil) is gezwollen, iets wat de oogarts kan zien als hij met een oogspiegel door de pupil naar het netvlies kijkt. Verder kunnen hormonale stoornissen ontstaan door

beïnvloeding van de hypofyse en/of de daarboven gelegen hypothalamus. Ook kan de afvoer van het hersenvocht gestoord zijn met vorming van hydrocefalie. De diagnose is het beste met een MRI - onderzoek te stellen. Daarnaast zal meestal ook oogheelkundig en hormonaal (endocrinologisch) onderzoek plaatsvinden.

Hoewel het craniopharyngeoom een betrekkelijk goedaardige tumor is, kan de behandeling ervan toch erg lastig zijn. Bij operatie lukte het niet altijd om de tumor samen met het omgevende kapsel volledig te verwijderen, waardoor een opnieuw aangroeien (recidief) op de loer ligt. Vrijwel altijd zal daarom na operatie ook nog bestraling plaatsvinden. Een alternatief is een behandeling waarbij in de cyste radioactief materiaal wordt ingebracht waarmee de tumor tot schrumpelen wordt gebracht.

Medulloblastoom

Het medulloblastoom is een tumor die hoort tot de groep van z.g. primitieve neuroectodermale tumoren (PNET) en is de meest voorkomende kwaadaardige hersentumor bij kinderen. Een oorzaak valt niet aan te geven, iets wat voor veel tumoren van het zenuwstelsel geldt. Deze tumor komt alleen voor in de achterste schedelgroeve, waar zich de hersenstam en de kleine hersenen bevinden. De tumor vindt waarschijnlijk zijn oorsprong in het middengedeelte van de kleine hersenen (de z.g. vermis) en breidt zich eventueel vandaar uit naar opzij. Hij komt vooral voor bij kinderen en jonge volwassenen. De klachten zijn de typische verschijnselen voor aandoeningen in de achterste schedelgroeve: hoofdpijn, eventueel met misselijkheid en braken, dubbelzien, duizeligheid, onzeker lopen en een dronkemansgang. Een deel van de klachten hangt samen met een belemmering van de afvoer van het hersenvocht door het samendrukken van de vierde hersenkamer, hierdoor ontstaat hydrocefalie. De tumor kan zich via de liquorwegen naar het wervelkanaal uitzaaien.

De behandeling bestaat in eerste instantie uit de operatieve verwijdering van de tumor, waarbij soms ook de hydrocefalie moet worden behandeld met een z.g. drain of een endoscopische ventriculostomie. Daarna volgt bestraling, ook van het wervelkanaal tegen de uitzaaiingen, samen met chemotherapie om de overgebleven tumorresten te elimineren. Met deze combinatie van behandelingen kunnen veel patiënten genezen van deze kwaadaardige tumor. De resultaten van de behandeling zijn sterk afhankelijk van al eventueel aanwezige uitzaaiingen bij het stellen van de diagnose, van een eventuele rest na operatie en van de leeftijd. Bij jonge kinderen onder de 3 jaar kan geen radiotherapie worden gegeven, omdat dit de verstandelijke en later de hormonale ontwikkeling kan verstoren, en wordt meestal met chemotherapie volstaan. Een minderheid van de patiënten is permanent aangewezen op behandeling van de hydrocefalie door een shunt.

Ependymoom

Het ependymoom ontstaat uit het weefsel dat de bekleding van de hersenkamers vormt. Deze tumor kan dan ook in elke hersenholte ontstaan, waarbij frequent de 4e ventrikel (hersenkamer) is aangedaan. Aangezien de ventrikels zich als een kanaaltje voortzetten in het ruggenmerg, een kanaaltje dat overigens samenvalt en bij volwassenen als zodanig nauwelijks meer aantoonbaar is, kunnen ependymomen ook in het ruggenmerg voorkomen (zie de tekst over ruggenmergstumoren). Het zijn beide tumoren die vooral voorkomen op de leeftijd van hele jonge kinderen en jonge volwassenen. Het ontstaan is niet duidelijk, maar waarschijnlijk is de neiging om deze tumor te vormen aangeboren. De klachten zijn de voor processen in de achterste schedelgroeve typische verschijnselen: hoofdpijn (eventueel met misselijkheid en braken), dubbelzien, onzeker lopen en duizeligheid. Een deel van deze klachten hangt samen met een belemmering van de afvoer van hersenvocht (liquor), door druk op de afvoerwegen. Hierdoor ontstaat hydrocefalie. Bij groei in het wervelkanaal (van een ependymoom) zullen verschijnselen van druk op het ruggenmerg ontstaan. Ependymomen zijn vaak laaggradig (al kunnen ze weer aangroeien), maar er zijn ook kwaadaardige vormen. Bovendien kan een meer goedaardige vorm in een meer kwaadaardige overgaan.

De behandeling bestaat in eerste instantie uit zo volledig mogelijke verwijdering van de tumor, waarbij soms ook de hydrocefalie moet worden behandeld met een z.g. drain of shunt (uitwendig of inwendig). Daarna zal bij de meer

kwaadaardige vorm radiotherapie volgen (bij patiënten ouder dan drie jaar) en eventueel ook chemotherapie (vooral bij de jonge kinderen onder de drie jaar, die niet bestraald kunnen worden). De aanwezigheid van restant tumor geeft een grotere kans op het terugkomen daarvan. Bij de goedaardige vorm volstaan regelmatige controleonderzoeken met MRI. Wanneer de tumor terugkomt (recidief) kan eventueel opnieuw geopereerd worden en/of bestraling worden gegeven. Bij de keuze van de behandeling speelt de leeftijd van de patiënt een belangrijke rol. Hoewel het ependymoom meestal niet kwaadaardig is, blijkt bij jongere patiënten soms neiging tot een agressief beloop.

Plexuspapilloom

Dit is een zeldzame tumor die ontstaat uit de z.g. plexus choroideus. Dit is een langgerekte sliert weefsel in de hersenkamers dat het hersenvocht produceert. De tumor kan in alle hersenkamers voorkomen, maar meestal is dat in het grootste deel van de zijventrikel (trigonum genoemd). Meestal treedt hydrocefalie op door de sterk toegenomen productie van hersenvocht (liquor).

De tumor is betrekkelijk goedaardig en groeit na verwijdering doorgaans niet opnieuw. Een nabehandeling is dan ook niet noodzakelijk, al zullen wel gedurende enkele jaren geregeld controles plaatsvinden. Er bestaat wel een kwaadaardige vorm van deze tumor, maar die betreft slechts een klein aantal gevallen.

Pinealistumor

De glandula pinealis of pijnappelklier is een structuur die ligt achter de derde hersenkamer. Dit "orgaantje" speelt een rol bij het bijstellen van de "biologische klok" (die zich in de hypothalamus bevindt) aan de hand van de daglengte in de verschillende seizoenen. Tumoren die hier groeien geven al snel een afsluiting van de verbinding tussen derde en vierde hersenkamer, een dun buisje dat aquaduct van Sylvius wordt genoemd. Hierdoor kan het hersenvocht niet wegstromen en ontstaat hydrocefalie. Een ander typisch verschijnsel is het onvermogen om naar boven te kijken.

Pinealatumoren zijn er in een aantal soorten. Er zijn soorten die afgeleid zijn van het weefsel van de pijnappelklier, maar er komen ook tumoren voor die zijn afgeleid van andere weefsels, zoals b.v. germinomen of kiemceltumoren. Ze kunnen zowel goed- als kwaadaardig zijn. Soms is een biopsie gevolgd door bestraling de beste behandeling, in andere gevallen moet geopereerd worden en eventueel een chemotherapeutische behandeling volgen. Ook zal de hydrocefalie behandeld moeten worden. Dit kan door het aanleggen van een derde ventriculo-cisternostomie (een gaatje in de bodem van de derde hersenkamer). Bij deze procedure kan eventueel een biopsie worden genomen. Het germinoom is zeer gevoelig voor bestraling en kan hiermee zelfs geheel tot verdwijnen worden gebracht. Operatieve behandeling van een pinealistumor (verwijdering hiervan) is een grote ingreep.

Pilocytisch astrocytoma

Het pilocytisch astrocytoma is een goedaardige vorm van het astrocytoma die vrijwel alleen bij kinderen en jonge volwassenen voorkomt. Deze tumor groeit meestal in de kleine hersenen, maar kan ook heel zelden in de grote hersenen en hypothalamus voorkomen. Een andere (oudere) naam ervoor is spongioblastoma. De verschijnselen hangen af van de plaats waar de tumor groeit. Bij groei in de kleine hersenen gaat het om verschijnselen van onzeker lopen, duizeligheid en belemmering van de afvoer van het hersenvocht met vorming van hydrocefalie. Wanneer de tumor in de grote hersenen optreedt kunnen de verschijnselen hetzelfde zijn als die bij andere hersentumoren (zie de tekst over hersentumoren).

De behandeling van dit type tumor bestaat uit operatie. Een nabehandeling is niet nodig. Indien de tumor operatief geheel verwijderd is wordt een opnieuw aangroeien van de tumor (recidief) bij dit type vrijwel nooit gezien, maar uit het woordje "vrijwel" blijkt al wel dat toch nacontrole gedurende een aantal jaren geadviseerd zal worden. Dit laatste geldt zeker als er nog een rest aanwezig is.

Glioom van de hersenstam

Hier gaat het om een tumor die zich bevindt in de hersenstam, dus ook weer in de achterste schedelgroeve. De leeftijd waarop deze tumor optreedt is vaak rond de tien jaar. De klachten bestaan meestal uit hoofdpijn, eventueel met misselijkheid en braken, later ook loopstoornissen, onzekerheid en dubbelzien. Vaak wordt ook een afvloedbelemmering van het hersenvocht gezien, hydrocefalie.

Wanneer sprake is van een tumor die op de MRI afgegrensd kan worden van het normale hersenweefsel komt een operatie in aanmerking. Het gaat daarbij soms om laaggradige processen die een redelijke prognose hebben. De meerderheid van de tumoren betreft echter diffuus groeiende processen, die door de hele hersenstam groeien en niet voor operatie in aanmerking komen. Hier zal doorgaans behandeling met radiotherapie plaatsvinden. De vooruitzichten bij een dergelijke tumor zijn ronduit slecht.

Tenslotte

De hierboven genoemde tumoren komen slechts zelden voor. In geen enkel neurochirurgisch centrum (dit geldt voor Nederland en daarbuiten) zullen grote aantallen patiënten behandeld worden, al zijn er wel centra die zich speciaal toeleggen op de behandeling van kinderhersentumoren. Dit maakt dat er weinig gebundelde ervaring bestaat. Ook in de literatuur doet zich het probleem voor van kleine series patiënten die over een lange tijdsperiode behandeld worden. De behandeling verandert vaak in de loop van jaren, wat het moeilijk maakt om het effect goed te beoordelen.

Toch bestaat er wel een grote mate van overeenstemming over de te volgen lijn. Wel zullen er tussen de verschillende centra accentverschillen bestaan, b.v. over het wel of niet geven van chemotherapie. Het hangt er daarbij vooral vanaf welk (internationale) protocol in het betrokken behandelingscentrum de voorkeur heeft. Die behandeling waarvan overtuigend bewezen is dat deze werkzaam is, zal overal toegepast worden.

Datum laatste revisie van deze tekst: april 2015.

Andere bronnen:

Stichting Kinderoncologie Nederland

Terug naar het overzicht.

Voor commentaar op deze tekst kunt U hier klikken.