

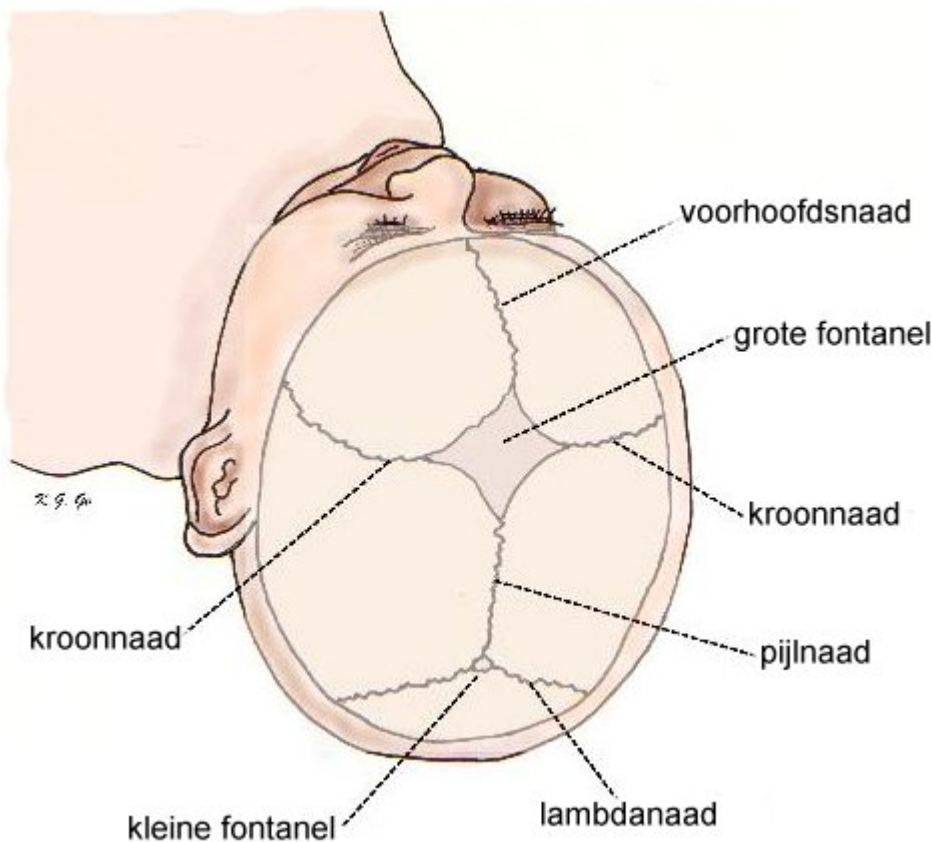
# Craniosynostose

## Inleiding

Craniosynostose betekent verbening ofwel vergroeien van de schedelnaden. Dat wil zeggen dat er één of meer naden tussen de verschillende platen waaruit de schedel bestaat te vroeg sluiten. De schedel is opgebouwd uit een aantal botplaten, die samenhangen door naden die bij kinderen niet verbeend zijn. De botplaten kunnen dus als het ware scharnieren waardoor ze onderling beweegbaar zijn. Dit is belangrijk bij de geboorte, omdat tijdens het passeren van het geboortekanaal de schedelbotplaten min of meer in elkaar kunnen schuiven en het hoofd zich niet als een starre bol gedraagt. Verder zijn de naden van belang voor de groei van de schedel. De schedel groeit zo, dat alleen ter plaatse van een open naad er botweefsel vanuit de naad naar weerszijden bijkomt, waardoor de schedel in grootte toeneemt in de richting loodrecht op de naad. Als ergens een naad gesloten (verbeend) is, gebeurt dit niet en groeit de schedel niet uit op deze plaats. De groei van de schedel moet gelijke tred houden met de groei van de hersenen. Wanneer de schedel niet meegroeit, kunnen de groeiende hersenen bekneld raken binnen de schedel die te klein is geworden. Hierdoor kan de druk in het hoofd gaan stijgen. Dit de toestand die men *craniosynostose* noemt. Verder moet de groei van de schedel ook gelijke tred houden met de ontwikkeling van de ogen, de oogkassen en de neusbijholten.

## Wat is craniosynostose

Bij kinderen met een craniosynostose zijn één of meer schedelnaden te vroeg gesloten. De aandoening ontstaat meestal al voor de geboorte, zodat deze kinderen geboren worden met een afwijkende schedelvorm. De groei vanuit de naden is als regel voltooid rond de leeftijd van ongeveer 8 jaar. Als een schedelnaad te vroeg dicht gaat, wordt de normale groei ter plaatse verstoord. Afhankelijk van welke naad te vroeg sluit, ontstaat hierdoor een afwijkende typische schedelvorm. Alle naden hebben hun eigen naam: aan het schedeldak bijvoorbeeld de kroonnaad, de pijlnaad, de voorhoofdsnaad, en de lambdanaad. Ook de schedelbasis bestaat uit botplaten die onderling door naden verbonden zijn, maar deze zijn moeilijk bereikbaar en hun verstoring is ook slecht behandelbaar.



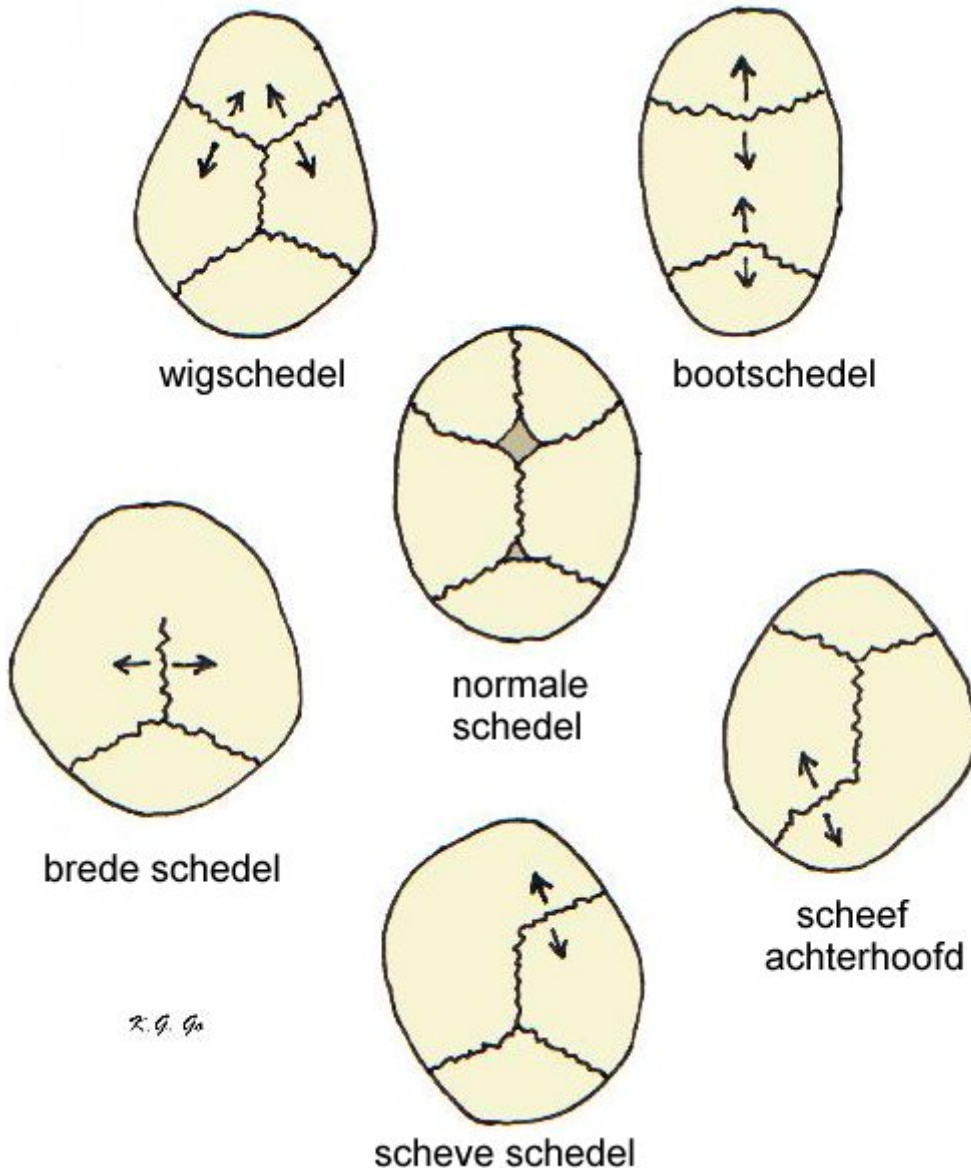
De schedelnaden van het schedeldak bij een pasgeborene. Op de kruising van de kroonnaad en de pijnnaad bevindt zich de grote fontanel, een ruitvormig gebied van de schedel dat evenals de naden niet verbeend is. Hier kan men door de huid heen de hersenen voelen. De onbelangrijke kleine fontanel bevindt zich op de kruising van de pijnnaad en de lambdanaad. De lambdanaad heet zo, omdat het lijkt op de Griekse letter lambda (  $\Lambda$  ).

## Vormen van craniosynostose

Er worden acht afwijkende schedelvormen, op basis van een te vroege verbening van de schedelna(a)d(en) onderscheiden. De medische termen voor de verschillende schedelvormen (craniosynostosen) zijn:

- bootschedel - scaphocephalie
- wigschedel - trigonocephalie
- brede schedel - brachycephalie
- scheve schedel - plagiocephalie
- scheef achterhoofd - occipitale plagiocephalie
- vlak achterhoofd - pachycephalie
- torenschedel - oxycephalie
- klaverbladschedel - triphyllocephalie

De kenmerken en specifieke behandeling wordt per schedelafwijking hieronder besproken.



Schematische voorstelling van afwijkende schedelvormen op basis van te vroege verbening van schedelnaden, gegroepeerd om de normale schedelvorm in het midden. De schedel groeit normaal zo, dat alleen ter plaatse van een open naad er botweefsel vanuit de naad naar weerszijden bijkomt, waardoor de schedel in grootte toeneemt in de richting loodrecht op de naad (<- | ->, als | de naad voorstelt). Als ergens een naad gesloten (verbeend) is, gebeurt dit niet en groeit de schedel niet uit op deze plaats.

De bovenbeschreven schedelvormen komen dikwijls voor zonder bijkomende lichamelijke afwijkingen. Dan is er sprake van een geïsoleerde of niet-syndromale craniosynostose (een syndroom is een aantal met elkaar samenhangende verschijnselen binnen een ziektebeeld). Dit komt bij ongeveer 1 op de 1600 geboorten voor. Indien er wel bijkomende lichamelijke afwijkingen voorkomen, bijvoorbeeld in het gelaat, aan handen en voeten gaat het om een ingewikkelder ziektebeeld in het kader van een craniosynostose syndroom of craniodysostose. Momenteel zijn er ongeveer 70 craniosynostose syndromen bekend. Deze ziektebeelden hebben meestal een erfelijk karakter. De craniosynostose syndromen komen in ongeveer 1 op de 2500 geboorten voor. De meest voorkomende craniosynostose syndromen zijn genoemd naar de artsen die het ziektebeeld voor het eerst beschreven: Crouzon, Apert, Saethre Chotzen, Pfeiffer, Cohen en Carpenter.

## Het ontstaan van een craniosynostose

Het sluiten of verbenen van de schedelnaden is een normaal (fysiologisch) proces. Het moment waarop de sluiting plaatsvindt wisselt van naad tot naad. De voorhoofdsnaad (sutura metopica) sluit zich in het eerste levensjaar. De kroonnaad (sutura coronaria) kan zich vanaf 8 jaar sluiten. De oorzaak van het te vroeg sluiten is niet bekend. Bij de craniosynostose syndromen is er sprake van een erfelijke afwijking, waarbij zich één of meer defecten bevinden in een bepaald chromosoom (chromosomen zijn de eiwitten waarin de erfelijke eigenschappen zijn opgeslagen). Ook kunnen de naden te vroeg sluiten als gevolg van niet ontwikkelen van de hersenen. De impuls voor de schedel om uit te groeien ontbreekt dan. Ook na de behandeling van een waterhoofd met behulp van een pompje met als complicatie daarvan een te sterke daling van de hersendruk kan een te vroege verbening optreden. We spreken dan van een secundaire craniosynostose. Klinisch geneticus, kinderarts, kinderneuroloog, neurochirurg en craniofaciaal chirurg werken in teamverband bij het opsporen van de oorzaak van de craniosynostose.

## De gevolgen van een craniosynostose

De gevolgen kunnen verschillend zijn, afhankelijk van het type. Bij de geïsoleerde vorm van craniosynostose hoeven er behalve de afwijkende schedelvorm geen verdere problemen te bestaan. In een wisselend aantal gevallen komt verhoogde hersendruk voor (dit is te zien op de schedelfoto en aan zogenaamde stuwingspapillen). Deze ontstaan door druk op de oogzenuw, wat door de oogarts met de techniek van oogspiegelen vastgesteld kan worden. Soms kan enige mate van geestelijke achterstand het gevolg zijn van de een belemmerde ontwikkeling van de hersenen.

Bij de zogenaamde *craniosynostose syndromen* zijn er nog andere stoornissen. Behalve verminderde groei in het gelaat en veelal een onderontwikkelde bovenkaak, kunnen ook de hersenen, ogen, oren en ademhalingswegen functiestoornissen vertonen. Het is dan nodig dat er meerdere specialisten naar de bij de behandeling van de patiënt betrokken zijn: kinderarts/intensivist, kinderneuroloog, kinderneurochirurg, plastisch chirurg/craniofaciaal chirurg, kaakchirurg, oogarts, (kinder)anesthesioloog, orthodontist, mondhygiënist, kinderneuropsycholoog, kinderfysiotherapeut en maatschappelijk werk(st)er.

## Diagnostiek en behandeling van een craniosynostose

Verhoogde hersendruk met mogelijke ontwikkelingsachterstand vormen uiteraard een belangrijke reden om operatief in te grijpen. Schedelcorrectie bij een craniosynostose is echter niet alleen een esthetische ingreep (dat wil zeggen een ingreep die alleen voor het uiterlijk belangrijk is). Door de soms sterk afwijkende schedelvorm kunnen kinderen op latere leeftijd in een sociaal isolement raken door de onaangename manier waarop hun omgeving op hun misvorming reageert.

Voor de operatie worden behalve gewone foto's van het hoofd, ook normale röntgen-opnamen en een 3D CT-scan van de schedel gemaakt. Aangezien een te vroeg gesloten schedelnaad abnormaal is en een misvorming van de rest van de schedel veroorzaakt, is het logisch om de naad te openen. In de praktijk is gebleken dat het openen van de naad alleen niet voldoende verbetering geeft omdat reeds ontstane afwijkingen zich niet spontaan herstellen. Hiervoor is het nodig uitgebreidere correcties te doen. Op jonge leeftijd wordt veelal volstaan met een schedeldakreconstructie, eventueel gecombineerd met een gedeeltelijke oogkascorrectie. Hierbij wordt in toenemende mate gebruik gemaakt van oplosbare schroefjes en plaatjes om de losgezaagde en gereconstrueerde schedeldelen aan elkaar te fixeren. De schroefjes en plaatjes zijn gemaakt van materiaal dat later oplost en verdwijnt, zoals polymelkzuur. Deze operatie wordt bij voorkeur voor het eerste levensjaar uitgevoerd. Bij de eenvoudige geïsoleerde craniosynostose is dit meestal voldoende. Bij deze jonge kinderen is het bloedverlies tijdens de operatie meestal het grootste probleem is, zodat de anesthesioloog dan ook vaak al in een vroeg stadium van de operatie begint met infusen en transfusie. Bij de craniosynostose syndromen zal op latere leeftijd nog correctie van het aangezicht moeten plaatsvinden door de geringe groei met name van de bovenkaak. Soms volgt een tweede correctie van het schedeldak. Voor de verschillende typen craniosynostosen worden specifieke operaties toegepast.

## Typen craniosynostosen

### Bootschedel of Scaphocephalie

Scaphocephalie is de meest voorkomende en meestal een geïsoleerde afwijking wat betekent dat het kind geen andere aangeboren afwijkingen heeft.

- **Kenmerken.** De schedel is lang van voor- naar achterhoofd en smal van oor naar oor en lijkt zo op de onderkant van een boot. Doordat de pijlnaad te vroeg gesloten is kan de schedel niet naar opzij uitgroeien. Als compensatie groeit het voorhoofd meer naar voren en wordt het ook boller. Dit geldt ook voor het achterhoofd. Het is de enige craniosynostose waarbij het gelaat, behalve een bolling van het voorhoofd, niet betrokken is. Een röntgenopname en 3D CT-scan van de schedel laten de typische schedelvorm duidelijk zien, evenals de te vroeg gesloten pijlnaad.
- **Behandeling.** Het is verstandig de te vroeg gesloten pijlnaad weer te openen en tegelijkertijd een remodellering (verbreding van de schedel en afplatting van het te bolle voorhoofd) te verrichten van het schedeldak, met uitzondering van het achterhoofd. Hiervoor bestaat, afhankelijk van de leeftijd waarop de ingreep plaats vindt, een standaard operatie waarbij de schedelbotten na het maken van de juiste contour weer teruggeplaatst worden. Wisselgigging van het hoofd na de operatie is belangrijk om eenzijdige afplatting te voorkomen. Bij voorkeur wordt de operatie uitgevoerd voor de leeftijd van 6 maanden jaar. Nacontrole blijft nodig om verdere groei van de schedel te volgen.

### Wigschedel of Trigenocephalie

Trigenocephalie komt voor als een geïsoleerde afwijking of als een craniosynostose syndroom.

- **Kenmerken.** De voorhoofdsnaad, gelegen tussen beide voorhoofdsbeenderen die loopt van de neus naar de voorste fontanel, is al voor de geboorte gesloten. Normaal sluit deze naad zich in het eerste levensjaar. Aan het gezicht vallen de verticale richel in het midden van het voorhoofd en de wigvorm van het voorhoofd op. De ogen kunnen iets te dicht bij elkaar staan. De binnenste ooghoeken kunnen afgedekt zijn door een verticale huidplooi. Een röntgenfoto en 3D CT-scan van de schedel laten een gesloten naad zien evenals de typische vorm van de oogkassen.
- **Behandeling.** Eventueel kan de te vroeg gesloten naad geopend worden waarbij tegelijkertijd een correctie wordt uitgevoerd van het voorhoofd (eventueel rotatie procedure van het voorste schedelbot) en van de bovenste oogkasranden. Voor dit laatste bestaat een standaard operatie die 'fronto-orbitale advancement' wordt genoemd. Deze bestaat uit het verplaatsen van het bovenste deel van beide oogkassen naar voren. Bij voorkeur wordt de operatie uitgevoerd voor de leeftijd van 6 maanden jaar. Verdere controle, met name van de groei van de schedel, blijft van belang.

### Brede schedel of Brachycephalie

Brachycephalie kan als geïsoleerde afwijking voorkomen maar ook onderdeel zijn van een craniosynostose syndroom, als er andere aangeboren afwijkingen aanwezig zijn, met name aan de handen en voeten.

- **Kenmerken.** Doordat de beide kroonnaden, die van het oor naar de voorste fontanel lopen, te vroeg zijn gesloten kan het voorhoofd niet goed naar voren groeien. Als compensatie drukken de hersenen de schedel in de breedte, waardoor een breed hoofd ontstaat. Ook een afwijkende groei van de schedelbasis is hierbij aanwezig. Opvallend is de onderontwikkeling van de bovenste oogkasrand ter hoogte van de wenkbrauw. Als de bovenkaak zich ook niet voldoende ontwikkelt, hebben we te maken met een craniosynostose syndroom. De röntgenfoto van de schedel en 3D CT-scan vertonen een typische schedelvorm met gesloten kroonnaden en iets anders gevormde oogkassen.
- **Behandeling.** Als het een geïsoleerde afwijking is, kan meestal volstaan worden met 6 maanden operatie waarbij de kroonnaden worden opengemaakt en het voorhoofd en de bovenste helft van de oogkassen naar voren worden

geplaatst (fronto-orbitale advancement). Een correctie van de schedelbasis is uiteraard niet goed mogelijk. De operatie zal bij voorkeur worden uitgevoerd als het kind tussen de 3 en 12 maanden oud is. Als de bovenkaak onderontwikkeld is, gaat het om een craniosynostose syndroom en moet eerst vastgesteld worden om welk syndroom het gaat, alvorens men weet voor welke operatie het kind in aanmerking komt.

## Scheve schedel of Plagiocephalie

Plagiocephalie kan als geïsoleerde afwijking voorkomen, maar kan ook een onderdeel zijn van een craniosynostose syndroom.

- **Kenmerken.** Een van de twee kroonnaden sluit zich te vroeg. Hierdoor kan de kant van het voorhoofd waar zich de gesloten naad bevindt, niet voldoende naar voren groeien. De bovenste oogkasrand staat te hoog en naar achteren. Als compensatie proberen de hersenen meer uit te groeien aan de andere voorhoofdszijde. Ook de schedelbasis vertoont een asymmetrie waardoor aan de aangedane kant het oor lager staat en meer naar voren. Ook het jukbeen wordt aan die kant naar voren geduwd. Het jukbeen is verbonden met de bovenkaak, die de neus naar de andere kant zal duwen. De verhouding tussen het onder en bovengebitt kan afwijkend zijn. Oogafwijkingen, zoals scheelzien, lui oog komen voor en dan moeten de kinderen soms een bril gaan dragen. Een röntgenfoto en 3D CT-scan van de schedel laten de gesloten kroonnaad en de asymmetrie van de schedel goed zien evenals de afwijkende oogkas.
- **Behandeling.** Ten eerste is het nodig de gesloten kroonnaad te openen. Dit is alleen niet voldoende voor correctie van de asymmetrie van het voorhoofd en de oogkassen. De botdelen van het voorhoofd zullen opnieuw in model gebracht moeten worden. Dit geldt ook voor de bovenste helft van de oogkassen, waarbij de oogkas aan de aangedane zijde naar voren geplaatst wordt en aan de andere zijde iets naar achteren. Bij voorkeur wordt de operatie uitgevoerd als het kind tussen 3 en 12 maanden oud is. De asymmetrie van de schedelbasis is niet te corrigeren. Het uit zich in een standverschil van de oren. Hierbij geldt, dat hoe vroeger de operatie gedaan wordt, des te meer kans er is dat de schedelbasis asymmetrie zich herstelt of zich niet verergert. Ook de scheve stand van de neus kan spontaan verbeteren als het kind op jonge leeftijd wordt geopereerd. Het herkennen van de afwijkende schedelvorm in een vroeg stadium door de huisarts en/of kinderarts is dus hierbij van groot belang.

## Scheef achterhoofd of Occipitale plagiocephalie / Vlak achterhoofd of Pachycephalie

Deze afwijking komt weinig voor.

- **Kenmerken.** Als een van de achterhoofdsnaden zich te vroeg sluit, vlakt het achterhoofd aan de aangedane kant af. De andere zijde van het achterhoofd zal meestal als compensatie een sterkere kromming hebben. Een standverschil van de oren kan hierbij ontstaan. Meestal blijft de afwijking beperkt tot het achterhoofd en is het voorhoofd en gezicht vrijwel normaal. Het is van groot belang om deze craniosynostose te onderscheiden van de afplatting van het achterhoofd doordat het kind veel op een kant ligt ('positional molding'); dit is geen craniosynostose en kan soms met 'helm-therapie' (voor het eerste levensjaar) worden behandeld. Een röntgenfoto en 3D CT-scan laten de gesloten lambdanaad duidelijk zien.
- **Behandeling.** Chirurgische correctie is wel mogelijk, maar niet altijd nodig. Het hangt af van de ernst van de afwijking en van de leeftijd van het kind. Het haar camoufleert de afvlakking bij een geringe afwijking. Bij een operatie moet het hele achterhoofdsbot uitgezaagd worden, hetgeen enig risico met zich mee brengt, en na remodellering terug geplaatst worden. Bij voorkeur wordt deze operatie uitgevoerd als het kind tussen de 3 en 12 maanden oud is.

## Torenschedel of Oxycephalie

Oxycephalie is een zeldzame afwijking, die als een geïsoleerde afwijking, maar meestal in het kader van een craniosynostose syndroom kan voorkomen.



- **Kenmerken.** Een torenschedel ontstaat doordat verschillende schedelnaden te vroeg sluiten. Meestal zijn het de kroonnaden maar soms ook de pijlnaad en/of de voorhoofdsnaad. Als gevolg daarvan duwen de hersenen de schedel naar boven. Bij deze vorm van craniosynostose komt verhoogde hersendruk vaak voor. De röntgenfoto en 3D CT-scan van de schedel laten de gesloten naden zien evenals de typische schedelvorm.
- **Behandeling.** Aangezien het hele schedeldak een abnormale vorm heeft, zal dikwijls correctie moeten plaatsvinden in twee etappes. In een eerste operatie worden de kroonnaden geopend. Tevens wordt de bovenste helft van de oogkassen en het voorhoofd geremodelleerd. In een tweede stadium het achterhoofd. Correctie in twee etappes is nodig omdat bij operatie van het voorhoofd het kind op de rug ligt en bij correctie van het achterhoofd op de buik, en omdat het verrichten van de totale correctie in één tempo bij een jong kind grote risico's (zoals bloedverlies) met zich mee brengt. Bij voorkeur moeten de operaties plaatsvinden als het kind tussen de 3 tot 12 maanden oud is. Aangezien het meestal om een syndroom gaat, zal verder onderzoek, controle en behandeling nodig zijn.

## Klaverbladschedel of Triphyllocephalie

Triphyllocephalie treedt op als onderdeel van verschillende craniosynostose syndromen, zoals bij het syndroom van Crouzon, het syndroom van Apert of bij het syndroom van Pfeiffer. Het komt geregeld familiair voor.

- **Kenmerken.** Bij de klaverbladschedel zijn niet één, maar vele naden vroegtijdig gesloten zowel in het schedeldak als aan de schedelbasis. Hierdoor zijn de oogkassen klein en ondiep, en hebben de ogen de neiging om uit te puilen. Er kan een te kleine bovenkaak zijn die ademhalingsproblemen kan geven. Ook komen hersenafwijkingen, die tot een waterhoofd (hydrocefalie) leiden, regelmatig voor, evenals ontwikkelingsafwijkingen van de hersenen zelf waardoor geestelijke achterstand ontstaat. Ook bij deze vorm van craniosynostose is het optreden van verhoogde hersendruk vaak een complicatie en is dan vroegtijdig ingrijpen geboden is. De schedelvorm is goed te herkennen, wat door de röntgenfoto en 3D CT-scan van de schedel bevestigd kan worden.
- **Behandeling.** Na de geboorte doen zich vaak duidelijke problemen voor, zoals ademhalingsstoornissen. Een ander acuut probleem kunnen de uitpuilende ogen zijn, waardoor het hoornvlies kan uitdrogen en wat de ogen bedreigt. Daarom moet het kind soms op hele jonge leeftijd worden geopereerd. De oogkas wordt vergroot om de oogbol ruimte te geven. De bovenkaak wordt naar voren geplaatst om de ademhalingswegen open te houden. Deze correctie heet 'fronto-faciale advancement'. Het hele aangezicht met de oogkassen en voorhoofd worden in één operatie naar voren gebracht. Het gaat hier om een zeer uitgebreide operatie, met derhalve behoorlijke risico's. Op latere leeftijd zijn meestal nog verdere correcties nodig.

## Tenslotte

Craniosynostose is een ingewikkeld ziektebeeld, waarvan de oorzaak nog maar ten dele bekend is. De behandeling is even gecompliceerd en er komt een veelheid van specialisten aan te pas. Omdat er diverse uitingsvormen zijn is er geen standaardbehandeling, maar is deze juist zeer individueel op de afzonderlijke patiënt toegesneden. Dit maakt dat het geven van informatie over het ziektebeeld maatwerk is en ook deze tekst zal dan ook niet in ieders behoefte om informatie over zijn of haar kind voorzien. Nadere uitleg zal dan ook door de behandelend arts worden gegeven.

Verdere informatie:

Landelijke Patiënten- en Oudervereniging voor Schedel- en / of Aangezichtsafwijkingen

Craniofaciaal Centrum van de Erasmus Universiteit Rotterdam

Terug naar het overzicht.

Voor commentaar op deze tekst kunt U hier klikken.