

Schedel- en hersenletsel

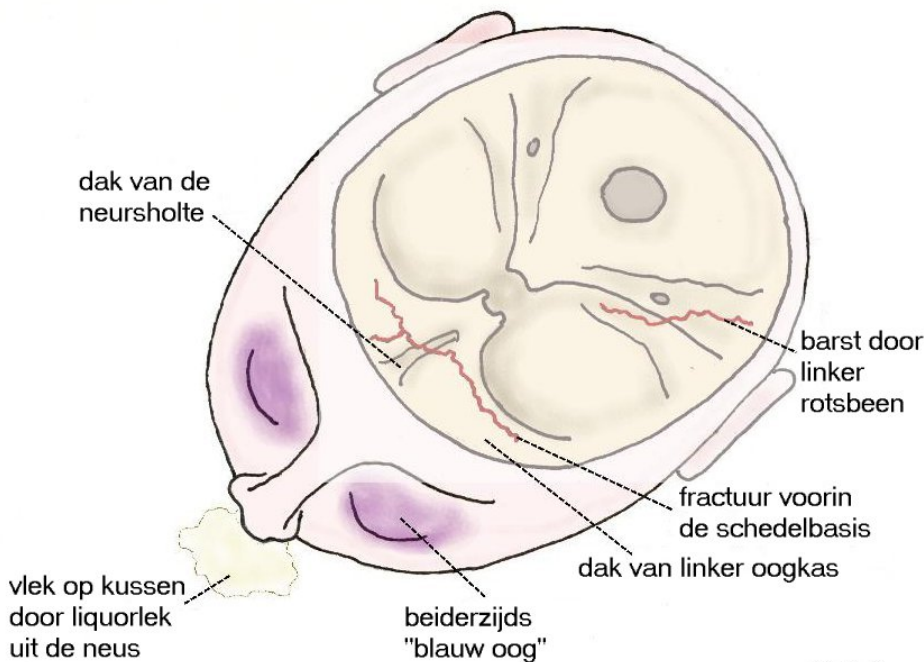
Inleiding

Iedereen is er zich wel van bewust dat een letsel aan het hoofd (Latijn: trauma capitis) een ernstige zaak is. In het hoofd zitten immers de hersenen, die de grondslag zijn van ons hele geestelijke leven. Omdat de hersenen in mechanisch opzicht een brijig zachte massa vormen en dus heel kwetsbaar zijn voor mechanisch geweld, heeft de natuur ze ter bescherming opgeborgen in een harde benige doos: de schedel. Letsels aan het hoofd kunnen dus de schedel, de hersenen of beide beschadigen. Het idee dat de ernst van de schedelbeschadiging evenredig is aan die van de hersenbeschadiging, gaat echter maar ten dele op. Zo zijn bijvoorbeeld bij letsels, waarbij de schedel plaatselijk door een scherp voorwerp is ingeslagen, de hersenen alleen ter plekke door de ingedrukte botsplinters beschadigd, terwijl de rest van de hersenen er goed vanaf komen. Men kan dit vergelijken met de kreukelzone van een auto. Een deel van de energie wordt opgevangen door het bot van de schedel en niet overgedragen aan de hersenen. Aan de andere kant is bij letsels die het hele hoofd met grote kracht treffen, zoals bij botsingen in het snelverkeer, de schedel vaak helemaal gaaf, terwijl de hersenen binnenin zeer ernstig zijn beschadigd: dit noemt men het gesloten schedelletsel. Daarom zullen hier de schedel- en de hersenletsels apart worden behandeld.

Schedelletsels

- De *lineaire schedelfractuur* of schedelbarst. De lichtste vorm van beschadiging van de schedel is de barst in het schedelbot. Deze kan op een blanco Röntgenfoto van de schedel zichtbaar worden gemaakt wanneer de barst loodrecht staat op de kijkrichting; een barst die schuin staat op de kijkrichting is soms niet zichtbaar. In zo'n geval kan een CT-scan alsnog uitkomst bieden. De aanwezigheid van een barst zegt op zich zelf niets over de toestand van de hersenen, maar meestal zijn deze onbeschadigd en is de patiënt normaal bij bewustzijn. Het risico van een schedelbarst is het ontstaan van een epiduraal hematoom als een slagadertje van het harde hersenvlies door een botsplinter wordt gescheurd. Daarom dienen patiënten met een schedelbarst geregeld hierop gecontroleerd te worden. Op zich behoeft een schedelbarst geen behandeling en binnen korte tijd is het bot weer aan elkaar gegroeid. Bij kinderen kan door het groeien van de schedel een z.g. "groeïende fractuur" ontstaan. Wanneer onder de schedelbarst het harde hersenvlies is gescheurd, bestaat de mogelijkheid dat tussen de botranden littekenweefsel gaat ontstaan. Hierdoor vergroeit de fractuur niet en door het groeien van de schedel wordt de spleet steeds wijder. Het kan nodig zijn om deze situatie met een operatie te corrigeren.
- De *schedelbasisfractuur*. Dit is een schedelbarst die in de schedelbasis is gelegen. Als de fractuur door het dak van de oogkassen verloopt, krijgen de patiënten een dik gezwollen z.g. "blauw oog" doordat er een bloeduitstorting in de oogkassen is ontstaan. Meestal verdwijnt dit in enkele dagen zonder problemen. Een voorin gelegen schedelbasisfractuur kan ook in het dak van de neusholte verlopen, wat een open verbinding kan doen ontstaan tussen de neusholte en de schedelinhoud: de patiënten verliezen dan hersenvocht (liquor) uit de neus. Zo'n liquorlekkage heeft het risico dat er bacteriën vanuit de neus in het hersenvocht binnenkomen en er een hersenvliesontsteking (meningitis) volgt, vooral als de liquorlekkage langer duurt. Daarom moet bij langer durende liquorlekkage operatief via een luikje dat in de schedel wordt gemaakt, het lek worden opgespoord en afgedekt met hersenvlies of een vervanging daarvoor. In geselecteerde gevallen is het soms mogelijk het lek via de neus te dichten. Ook als de liquorlekkage spontaan is gestopt kan de opening, die vaak alleen door wat zacht littekenweefsel is gevuld, later weer opengaan en alsnog (ook na jaren) aanleiding geven tot een hersenvliesontsteking of een hersenabces. Een barst door het dak van de neusholte kan ook de reukzenuw beschadigen, wat tot gevolg heeft dat

de patiënt zijn reukvermogen verliest (zie figuur). Erger is het als een schedelbasisfractuur verloopt door de uittredeplaats van een oogzenuw en deze beschadigt waardoor het oog blind wordt. Zo kan bij een schedelbasisfractuur die achterin verloopt door het rotsbeen waarin het gehoororgaan is gelegen, de patiënt een beschadiging van het gehoor ondervinden en kan er liquorlekkage uit het oor plaatsvinden. Vrijwel altijd geneest hier de liquorlekkage vanzelf. Een schedelbasisfractuur op zich behoeft geen behandeling, tenzij langdurig liquorlekkage ontstaat. Aan de beschadiging van reuk- of oogzenuw is helaas niets te doen.

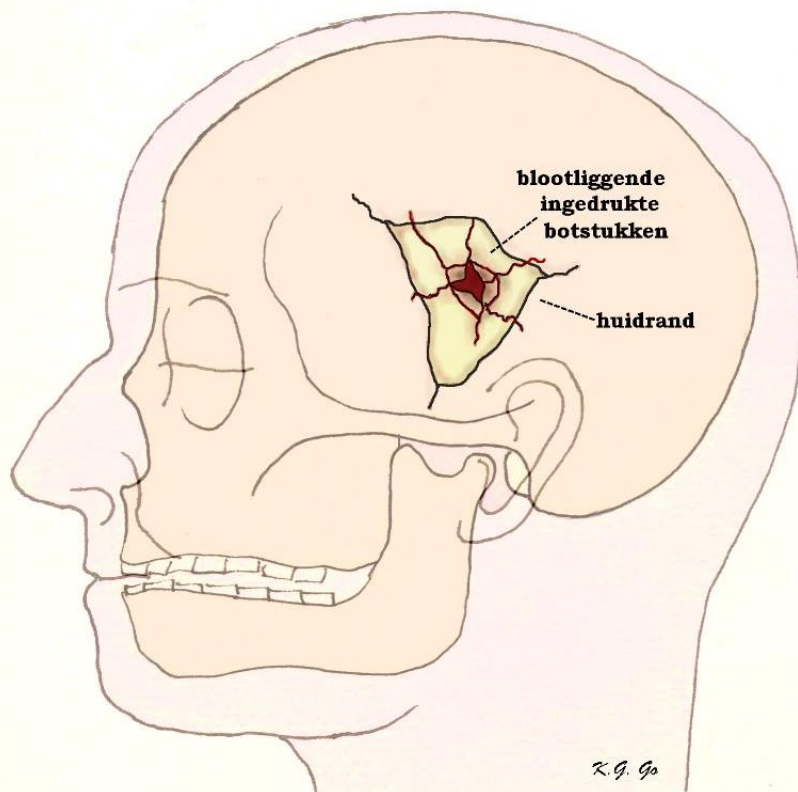


R.G. Go

Schematische tekening van

schedelbasisfracturen: één voorin door het dak van de oogkassen en van de neusholte en één achterin door het rotsbeen. Door de voorste fractuur is er een bloeditstorting ontstaan in beide oogholten waardoor de patiënt beiderzijds een "blauw oog" heeft en ook liquor lekt uit de neus door dat de fractuur in het dak van de neusholte een open verbinding vormt tussen de schedelinhoud en de buitenwereld.

- De *impressiefractuur*. Hierbij is door een plaatselijk inwerkend scherp geweld het schedelbot over enige afstand ingedrukt (zie figuur). De ingedrukte botsplinters kunnen de onderliggende hersenvliezen beschadigen alsmede het onderliggende hersenweefsel. Meestal is de hersenbeschadiging zeer beperkt. Soms is de overliggende huid ook beschadigd en ligt de fractuur met onderliggende hersenen bloot, waardoor risico op infectie bestaat. Zo'n open of zogenaamd gecompliceerde impressiefractuur moet derhalve operatief worden behandeld. Verontreinigingen zoals straatvuil worden uit de wond verwijderd, en bloedingen in de gekneusde hersenen worden tot staan gebracht. Het gescheurde hersenvlies wordt gesloten, waarbij eventueel verloren gegane stukken worden vervangen door peesblad (fascie) dat uit het bovenbeen wordt gehaald of door donorhersenvlies. Botfragmenten worden zo mogelijk teruggeplaatst. Als er botstukken verloren zijn gegaan blijft er een zogenaamd botdefect over. Dit botdefect wordt behandeld enige weken tot maanden nadat de wond is genezen, omdat het belangrijk is dat de overliggende huid goed is genezen. Dan wordt de wond weer geopend en het botdefect vrijgelegd. Het botdefect kan dan worden bedekt door het inzetten van een stuk kunststof (perspex dat tevoren op maat is gemaakt) of een stuk van het metaal titanium. Vroeger werden er stukken rib ingezet die bij de patiënt zelf waren uitgehaald; na enige tijd groeiden de ribben waar de stukken uit waren gehaald, weer helemaal aan. Als een impressiefractuur niet open ligt, hoeft hij niet behandeld te worden zolang de indeuking van de schedel minder bedraagt dan de dikte van de schedel. Is de indeuking echter ernstiger, dan moeten de botstukjes die de hersenen beschadigen weer recht worden gezet, omdat anders een litteken in de hersenen ontstaat dat aanleiding kan geven tot epilepsie.



Schematische tekening van een open impressiefractuur. Door de open wond zijn de blootliggende ingedrukte botfragmenten zichtbaar.

Hersenletsel

- *Hersenschudding of commotio cerebri*. Dit is de lichtste vorm van hersenletsel. Het uit zich hierin dat de patiënt na een val of slag op het hoofd kortdurend het bewustzijn verliest, en daarna de herinnering blijkt te hebben verloren voor de tijd van het ongeval en een poos ervoor (zogenaamde retrograde amnesie). Met toenemende ernst van de hersenschudding is de duur van het bewustzijnsverlies en van de retrograde amnesie ook langer.
- *Hersenkneuzing of contusio cerebri*. Hiervan spreekt men als het bewustzijnsverlies van langer duur en dieper is en als er neurologische stoornissen zijn zoals verlammingen. Het beeld van de hersenkneuzing omvat een heel scala van hersenbeschadigingen, van lichte graden die snel en vrij volledig herstellen, via ernstiger graden die langduriger bewusteloosheid (coma) geven en dan herstellen met allerlei graden van neurologische restverschijnselen en invaliditeit, tot zeer ernstige graden waarbij patiënten comateus blijven en na kortere of langere tijd overlijden. Omdat het bewustzijnsverlies (coma) een goede graadmeter is voor de hersenbeschadiging, drukt men dit uit in de zogenaamde Glasgow Coma Scale (GCS). De patiënt krijgt een score die bepaald wordt door het al of niet openen van de ogen, het maken van armbewegingen en het maken van geluiden op pijnprikkels, op aanspreken, dan wel spontaan. De minimale score is 3, de maximale 15 punten. Men spreekt van zeer ernstig hersenletsel als de GCS-score 3-8 bedraagt, van matig ernstig hersenletsel bij een GCS-score van 8-14 en van lichter hersenletsel bij een GCS-score boven de 14.

Behandeling van ernstig hersenletsel

Men gaat uit van het principe dat de hersenbeschadiging kan worden onderscheiden in een primaire beschadiging en een secundaire beschadiging.

- De *primaire beschadiging* ontstaat direct door het letsel waar men verder niets aan kan doen. Nogal eens is het letsel zo ernstig en is de primaire beschadiging van de hersencellen zo uitgebreid dat het letsel niet is te overleven.

Maar het kan ook zijn dat het letsel niet zo ernstig is en dat de primaire beschadiging niet direct dodelijk is maar pas later als er secundaire beschadigingen zijn opgetreden. Beschadigde hersenen zijn zeer gevoelig voor zuurstofgebrek en verminderde doorbloeding, terwijl gezonde hersenen hier allerlei compensatiemechanismen voor hebben.

- *Secundaire beschadiging* van de hersenen kan ontstaan als door bloedverlies bij het ongeval de bloeddruk te laag is waardoor de hersendoorbloeding onvoldoende is of als door verstopping van de luchtpijp met bloed en slijm zuurstofgebrek ontstaat.

De behandeling is erop gericht om secundaire beschadigingen te voorkomen. Hiertoe wordt de patiënt op een afdeling voor intensieve zorg (Intensive Care Unit) verpleegd en bewaakt. Omdat hij (of uiteraard zij) meestal niet zelf kan eten en drinken, krijgt hij per infuus alle voedsel maar vooral het vereiste vocht toegediend. Om een goede ademhaling te verzekeren, wordt hij meestal ook via een buisje in de luchtpijp beademd. Het buisje kan via de mond in de luchtpijp worden ingebracht (intubatie), maar als het langer gaat duren, wordt het buisje via een opening in de luchtpijp ingebracht (tracheotomie), terwijl de beademing wordt verricht door een beademingsapparaat. Om te controleren of de beademing goed verloopt, worden geregeld zuurstof- en koolzuurgehalte, alsmede de zuurgraad van het bloed bepaald. Ook wordt geregeld gecontroleerd of het gehalte aan rode bloedlichaampjes voldoende is (en niet daalt doordat er nog ergens een bloeding is) en of de vochttoediening voldoende is, wat men kan afleiden uit het gehalte aan zouten (elektrolyten) in het bloed. De patiënt wordt ook vooral bewaakt om de eerste tekenen van complicaties te signaleren en te behandelen. Er zijn specifieke en algemene complicaties. Voor de bewaking kan ook de hersendruk direct worden gemeten (zie beneden).

Algemene complicaties kunnen optreden bij patiënten met letsels in het algemeen, dus niet alleen hoofdletsel, maar zoals nogal eens gebeurt, ook andere letsels (zogenaamd multitrauma). Tot de algemene complicaties behoren longontsteking, wat bij hersenletsel van belang is omdat een longontsteking de zuurstofvoorziening kan verstoren. Verder is er bij letsels een verhoogde neiging tot trombose, wat eventueel met een antistolling moet worden behandeld. Door de bedlegerigheid kunnen bovendien urineweginfecties, doorliggen, of verstijving van bepaalde gewrichten (contracturen) optreden, waartegen door de verpleging gewaakt wordt.

Specifieke complicaties die specifiek kunnen optreden bij hersenletsel zijn:

- *Bloedingen*. Reeds werd genoemd het epidurale hematoom bij lineaire fracturen. Er kunnen echter ook (meestal acute) subdurale en intracerebrale hematomen alsmede subarachnoidale bloedingen bij hersenletsel optreden als er hersenvaten tijdens het letsel zijn verscheurd. De bloedingen nemen ruimte in binnen de schedel, waardoor de druk binnen de schedel (de zogenaamde intracraniale druk) kan gaan stijgen en belangrijke delen van de hersenstam in de knel kunnen komen (zogenaamde inklemming) die verantwoordelijk zijn voor de ademhaling, de bloedsomloop en het bewustzijn. Bij verdenking op het ontstaan van bloedingen wordt een CT-scan gemaakt waarop het hematoom kan worden herkend en daarna operatief verwijderd.
- *Hersenoedeem*. Door het letsel kunnen in de gekneusde hersengedeelten de wanden van de hersenhaarvaten lek worden voor bloedplasma. Het plasma dat in het hersenweefsel lekt en hierin een teveel aan water veroorzaakt, heet hersenoedeem. Het hersenweefsel gaat dan zwellen, precies zoals een gekneusde enkel gaat zwellen. In het geval van de hersenen heeft de zwelling kwalijke gevolgen, omdat de hersenen binnen een starre onuitzetbare schedel zitten, en de zwelling een verhoging van de intracraniale druk tot gevolg heeft en tenslotte ook een inklemming van vitale hersenstamgedeelten. Daarom wordt bij patiënten met een ernstig hersenletsel waar het optreden van hersenoedeem wordt vermoed, een drukopnemer binnen het hoofd geplaatst, die de intracraniale druk registreert. Een drukopnemer is een slangetje dat aan het uiteinde een drukgevoelig apparaatje bevat en via een gaatje in de schedel wordt ingebracht. De drukverhoging door hersenoedeem behandelt men door in de eerste plaats de patiënt van overmaat aan vocht te ontdoen door het geven van middelen die het uitplassen van het vocht bevorderen. Deze middelen kan men per infuus toedienen, zoals geconcentreerde mannitol of glyceroloplossingen, die het vocht aan de hersenen onttrekken. De laatste tijd past men ook wel eens een operatieve behandeling toe, waarbij grote stukken schedelbot worden verwijderd en het harde hersenvlies wordt

geopend. Het is op dit moment uit studies nog onvoldoende duidelijk of deze behandeling enige zin heeft. Ook worden wel eens operatief de sterk gekneusde hersengebieden verwijderd. Men haalt daarbij toch het al volledig beschadigde hersenweefsel weg teneinde de overige hersenen meer ruimte te geven. Niettemin gebeurt het bij ernstig hersenletsel nogal eens, dat ondanks alle genomen maatregelen de patiënt komt te overlijden, omdat de primaire beschadiging van de hersenen zo zwaar is geweest dat de hersencellen te gronde zijn gegaan. Meestal zijn de functies die door de hersenen worden beheerst zoals ademhaling en bloedsomloop ook uitgevallen. Maar het kan ook gebeuren dat het hart blijft kloppen terwijl alle hersenfuncties zoals bewustzijn, motoriek, spraak en alle andere geestelijke activiteit afwezig zijn. Het vermoeden dat hierbij de hersenen te gronde zijn gegaan (hersendood) kan bevestigd worden door de afwezigheid van alle elektrische hersenactiviteit op het EEG (electroencefalogram). Andere tekenen zijn de wijde pupillen die zich niet meer op licht vernauwen, en de afwezigheid van alle reflexen bij neurologisch onderzoek. Meestal is de ademhaling hier ook alleen kunstmatig aanwezig door de werking van het beademingsapparaat, en kunnen de adembewegingen bij het uitschakelen van het apparaat niet door de patiënt overgenomen worden.

Vroege gevolgen van een hersenletsel

Zoals boven uiteengezet is het gemeenschappelijk kenmerk van een hersenletsel altijd de bewustzijnsdaling. Hiervoor wordt het woord coma gebruikt, maar deze term omvat een dusdanig breed scala van bewustzijnsdalingen dat hij in de medische praktijk niet gebruikt wordt. De Glasgow Coma Score geeft een veel duidelijker beeld van de diepte van een coma, maar de bruikbaarheid ervan neemt na ongeveer een week af. Veel patiënten openen dan de ogen soms zonder dat de onderliggende toestand verbetert. Vaak wordt ook pas na enige tijd duidelijk of er bijkomende neurologische schade is opgetreden, zoals een spraakstoornis of een verlamming.

Late gevolgen van een hersenletsel

Er bestaat een duidelijk verband tussen de Glasgow Coma Score bij opname en de uitkomst op lange termijn. De meeste patiënten met een score van 13 of meer zullen min of meer restloos genezen, terwijl het er voor patiënten met een score van lager dan 8 vaak somber uit ziet. Late gevolgen kunnen bestaan uit geheugen- en concentratiestoornissen, karakterveranderingen, neurologische uitval (b.v. een verlamming of spraakstoornis) en epilepsie. Bij een zeer ernstig letsel kan een z.g. vegetatief coma optreden. De patiënt heeft de ogen open en lijkt de omgeving in te kijken, terwijl er geen enkele reactie op prikkels bestaat. Deze toestand is vrijwel altijd blijvend.

Tenslotte

Zoals in het begin gezegd is hersenletsel als gevolg van een ongeval een ernstige zaak. Toch loopt het in vele gevallen wel goed af. Factoren die een slechte uitkomst bepalen zijn vooral (hoge) leeftijd en (lage) Glasgow Coma Score bij binnenkomst. Op grond van deze gegevens kan enigszins voorspeld worden hoe de prognose zal zijn, maar de afwijking van zo'n voorspelling is zo groot dat de meeste artsen zich daaraan niet zullen wagen. Voor partner en de familie betekent dit een periode van grote onzekerheid, omdat meestal pas na enkele weken enige duidelijkheid over de te verwachten afloop ontstaat.

Kijk hier als u zich afvraagt of uw aandoening of behandeling consequenties heeft voor het uitoefenen van uw werk.

Meer informatie: Centrum Hersenletsel en Vereniging Cerebraal.

Datum laatste revisie van deze tekst: april 2015.

Terug naar het overzicht.

Voor commentaar op deze tekst kunt U hier klikken.