

# Rughernia

## Â Inleiding

In de hierna volgende tekst vindt u een algemene beschrijving over de neurochirurgische behandeling van de hernia van de rug. Deze tekst biedt een globaal overzicht. In de praktijk spelen allerlei factoren een rol, die samen bepalen wat de beste strategie is bij de behandeling van de individuele patiënt. Iedere neurochirurg heeft daarin zijn eigen benadering, en voordat zal worden besloten tot operatie zal deze vanuit zijn/haar eigen optiek de voors en tegens, de risico's en de mogelijke complicaties van de behandeling met de patiënt bespreken. De meeste ziekenhuizen beschikken daarnaast over een eigen informatiefolder over de behandeling van de hernia. Daarin wordt vaak gedetailleerd ingegaan over de specifieke aanpak op de verpleegafdeling en wordt concreet ingegaan op wat wel en wat niet mag na operatie. Daarnaast worden op de afdeling aan de patiënt instructies gegeven door de verpleegkundige en de fysiotherapeut over de wijze van mobilisatie na operatie. Iedere kliniek heeft daarin zijn eigen "huisstijl", zodat u hierover in de hierna volgende tekst geen informatie zult kunnen vinden.

Een hernia is een ander woord voor uitstulping. Een uitstulping van de tussenwervelschijf wordt ook wel een Hernia Nuclei Pulposi (HNP) genoemd. Deze uitstulping kan op een zenuw drukken, waardoor er pijnklachten in een arm (zie Nekhernia) of een been kunnen ontstaan. De HNP (vanaf nu kortweg "hernia" genoemd) komt in het westen vaak voor. Een exacte verklaring hiervoor is niet bekend, maar zeer waarschijnlijk spelen houding (veel zitten) en gebrek aan gezonde lichaamsbeweging een rol. Hernia (en rugklachten in het algemeen) kunnen in bepaalde families vaker voorkomen. Vermoedelijk is de belangrijkste factor een erfelijke, d.w.z. een aangeboren aanleg om een hernia te krijgen.

Hernia operaties zijn de meest frequent door neurochirurgen uitgevoerde ingrepen; jaarlijks worden in Nederland ongeveer 11.000 herniaoperaties uitgevoerd, waarvan er ruim 9000 door neurochirurgen worden gedaan.

## Anatomie van de wervelkolom

De wervelkolom vormt de spil van het bewegingsapparaat. Ze omhult het ruggenmerg en de zenuwwortels, en vormt de aanhechting van het bekken en alle belangrijke spieren van de romp. De wervelkolom bestaat uit 7 nek- (of cervicale) wervels C1 t/m C7, 12 borst- (of thoracale) wervels Th 1 t/m Th 12, 5 lenden- (of lumbale) wervels L1 t/m L5, en het heiligbeen (of sacrum (S)) met het staartbeentje (stuitje). Met uitzondering van de eerste twee halswervels zit er tussen iedere twee wervels een tussenwervelschijf. De tussenwervelschijf bestaat uit een elastische kern (nucleus pulposus) die is omgeven door een vezelige ring. De (elastische) tussenwervelschijven fungeren als een soort schokdemper, en zorgen er bovendien voor dat de wervels gemakkelijk ten opzichte van elkaar kunnen bewegen. Hoewel een hernia theoretisch op elke plaats in de wervelkolom kan voorkomen, zijn voor de praktijk van een lage rug hernia alleen de drie onderste tussenwervelschijven van belang. De hernia's van de halswervelkolom vormen een aparte categorie, waarop elders nader wordt ingegaan (zie nekhernia). De meest voorkomende hernia's liggen tussen de 4e en 5e lendenwervel (L4-L5) en de 5e lendenwervel en het heiligbeen (L5-S1). Op deze niveaus treden 90% van alle hernia's op. Minder frequent is de nekhernia en nog zeldzamer de hernia van de borstwervelkolom.

Het wervelkanaal wordt van boven naar beneden op ieder niveau gevormd door de wervelbogen, die vastzitten aan de wervellichamen, en die aan de achterkant uitlopen in een uitsteeksel (het doornuitsteeksel) dat midden op de rug kan worden gevoeld (de "ruggengraat"). Binnen in het wervelkanaal loopt van boven naar beneden het ruggenmerg (tot aan ongeveer de 2e lendenwervel). Onder dit niveau gaat het ruggenmerg over in een bundel van zenuwwortels, de cauda equina (paardenstaart) genoemd. Zowel het ruggenmerg als de cauda liggen binnen in een koker van hersenvliezen, de zogenaamde durale zak, waarin ze in hersenvocht (liquor) schokvrij zijn gelegen. De zenuwwortels ontspringen uit het ruggenmerg en verlaten, omhuld door een manchet van hersenvlies, de zenuwzaken voor de zenuwen telkens

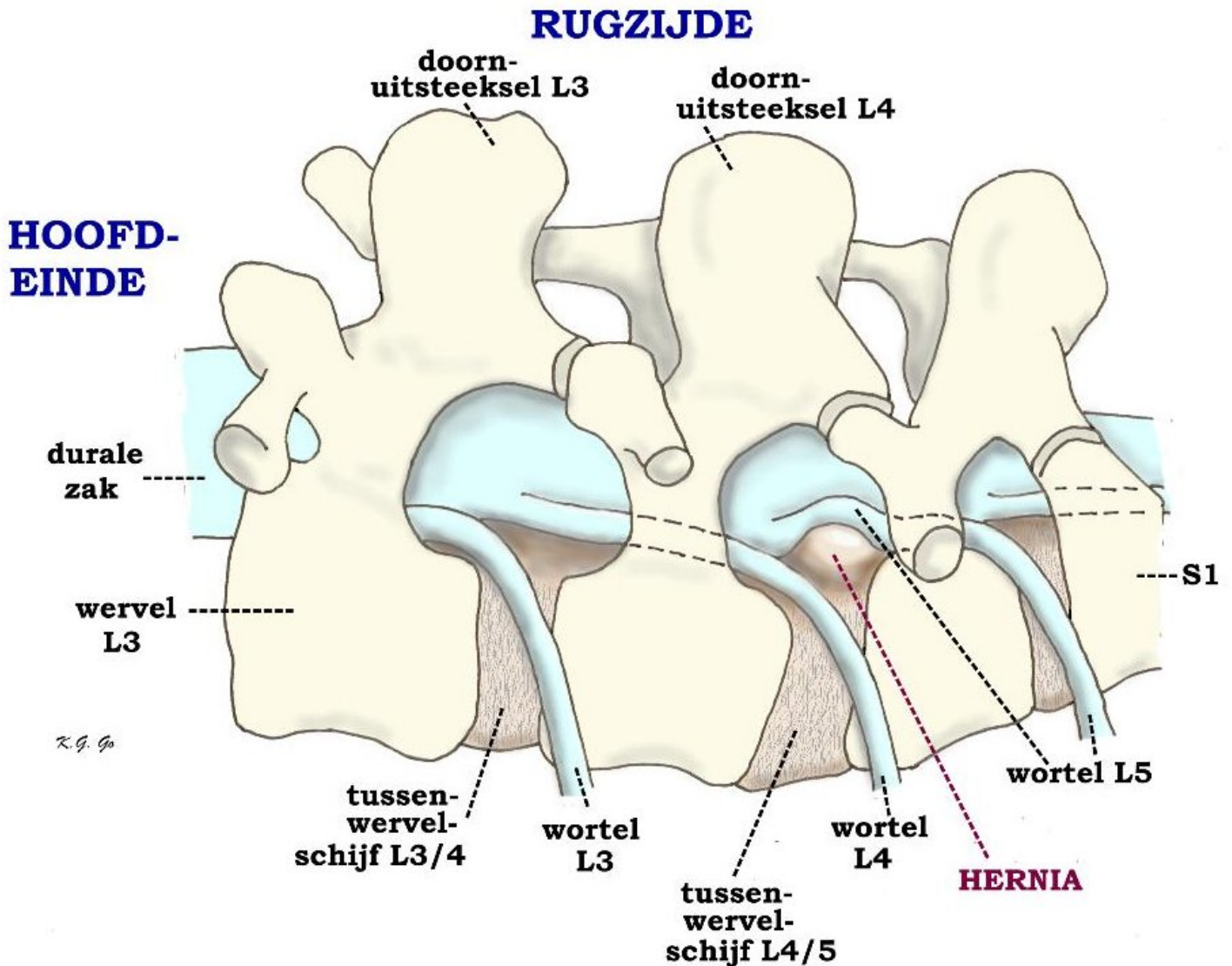
links en rechts tussen twee wervels het wervelkanaal. Vlak bij de plaats waar zo'n zenuwwortel het wervelkanaal verlaat bevindt zich de tussenwervelschijf. Als zich op die plek een uitstulping ontwikkelt kan dat aanleiding geven tot beklemming van de zenuwwortel.

De functie van de zenuwwortel is tweeledig: (1) de zenuw zorgt voor de geleiding van elektrische impulsen van de hersenen naar bepaalde spieren, en (2) bovendien voor de geleiding van impulsen van gevoelszintuigen (bijvoorbeeld van delen van de huid) naar de hersenen. De eerste functie noemen we motorisch, de tweede sensibel. Druk op de zenuw veroorzaakt meestal uitstralende pijn in het gebied dat juist door die zenuw wordt verzorgd. Soms kan door de zenuwbeknelling de impulsgeleiding worden verstoord, en zelfs uitval van de functie van de zenuw optreden. De functiestoornissen van een zenuwwortel kunnen tot uiting komen in verlammingen van één of meerdere spiergroepen, en/of tot tintelingen of een doof gevoel in delen van de huid. Omdat er bij een hernia druk bestaat op 1 zenuw, waar een specifiek doelgebied bij hoort, kan uit de beschrijving van de pijnuitstraling en/of tintelingen en uit de uitval, die soms bij neurologisch onderzoek wordt vastgesteld, meestal al worden beoordeeld om welke zenuw het gaat. Als er een wens tot opereren bestaat, zal een MRI worden gemaakt en dan wordt juist op die plaats waar de verdenking op druk op de zenuw bestaat, naar de MRI worden gekeken.

Als er uitstulpingen (hernia's) worden gezien op plekken die op de MRI lijken te drukken op zenuwen waarbij de patient geen uitstralende pijn aangeeft, maakt de dokter zich geen zorgen. We weten dat er bij mensen die geen klachten hebben, ook vaak uitstulpingen van de tussenwervelschijf bestaan. Dat betekent dat uitstulpingen van de tussenwervelschijf vaak voorkomen en deze heel vaak geen klachten geven. Alleen als de klachten wijzen op een bepaalde zenuwwortel en op de MRI ook echt wordt gezien dat er juist op die plaats een hernia bestaat, dan spreken we van een klinisch relevante hernia.

## De hernia

Slijtage (of degeneratie) van een tussenwervelschijf is een proces dat tijdens het leven bij ieder mens in meerdere of mindere mate plaatsvindt. Dat kan aanleiding geven tot rugklachten, hoewel dat lang niet altijd gebeurt. Vaak komen rugklachten of hernia's in bepaalde families wat meer voor. Zwaar werk met veel bukken en tillen kan wel meer rugklachten geven, maar het ontstaan van een hernia wordt er niet door veroorzaakt. Hernia's komen even vaak voor bij mensen die licht werk doen als bij mensen die zwaar werk doen. Opvallend is dat rokers vaker rugoperaties ondergaan en dat bij deze groep patiënten het resultaat van de rugoperatie gemiddeld slechter is dan bij niet-rokers.



Linker zijaanzicht van de wervelkolom met de buikzijde onderaan. Een hernia van de tussenwervelschijf L4/5 geeft druk op en knikt de linker wortel L5, wat de pijn veroorzaakt in het gebied van het linker been dat wordt verzorgd door L5.

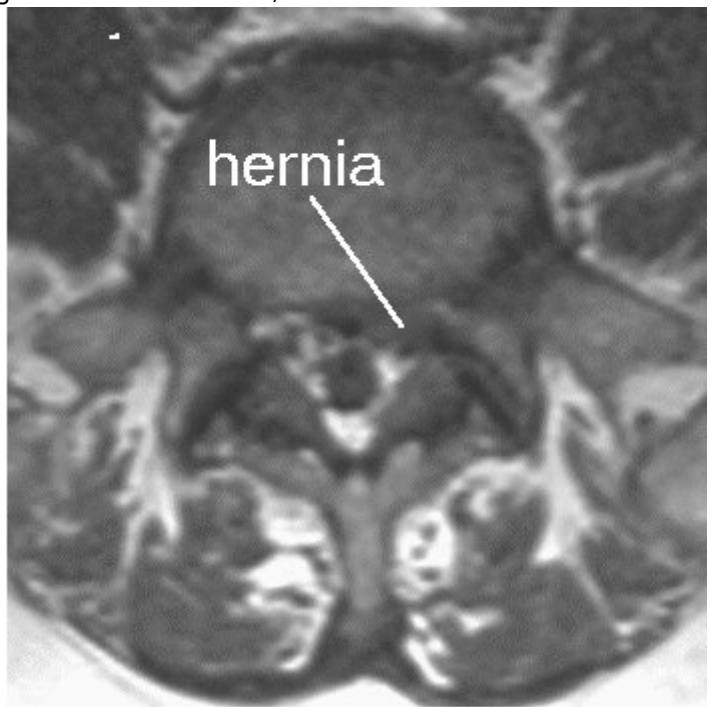
Indien er degeneratie van de tussenwervelschijf optreedt kan deze gaan puilen. Soms treedt er zelfs een scheur in de vezelring van de schijf op, waardoorheen dan stukken van de weke kern naar buiten kunnen worden geperst in de richting van het wervelkanaal. Meestal scheurt de ring op de zwakste plek, en die zwakke plek in de tussenwervelschijf is precies op de plaats waar de zenuwwortel het wervelkanaal verlaat. Dit zal dan meestal leiden tot beknelling van een zenuwwortel en tot pijnuitstraling in het been en eventueel ook tot uitvalsverschijnselen (verlamming en een slapend gevoel). Omdat bij hoesten, niezen en persen de druk in het wervelkanaal wordt verhoogd, dus ook de druk op de zenuwwortel, kan hierbij de pijnuitstraling in het been toenemen.

Naast directe druk op een zenuw spelen bij het ontstaan van de pijn nog andere factoren een rol. Allerlei chemische stoffen die bij een gescheurde tussenwervelschijf vrijkomen kunnen irritatie of een soort "ontsteking" van de zenuw veroorzaken. Dat is de reden dat na ontlasten van de hernia de pijn soms nog niet helemaal weg is of dat omgekeerd de pijn weg kan zijn terwijl de hernia er nog zit.

## Het stellen van de diagnose

Meestal wordt eerst een "gewone" röntgenfoto van de lendenwervelkolom gemaakt. Op die foto kan de diagnose hernia niet worden gesteld, maar het is wel mogelijk om hiermee afwijkingen van het bot op het spoor te komen. Bovendien kan worden beoordeeld of er bijvoorbeeld sprake is van stands- of vormafwijkingen van de wervelkolom. Om aan te tonen dat de pijn in het been (en de eventuele uitvalsverschijnselen) inderdaad veroorzaakt wordt door het uitstulpen van een tussenwervelschijf, moet verder onderzoek worden verricht. Er zijn 3 soorten onderzoek die hiervoor in aanmerking komen:

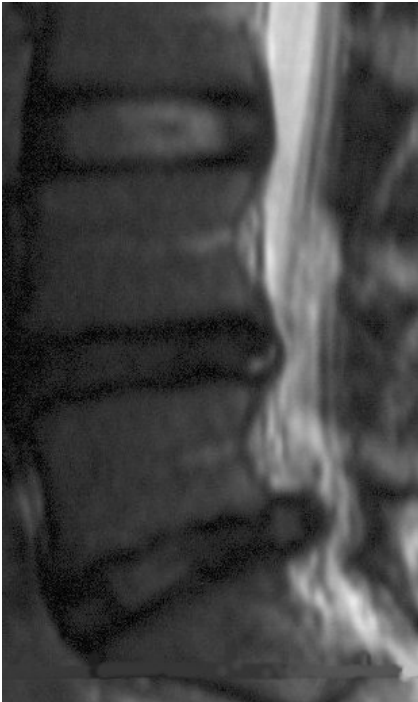
- CT scan (Computer Tomogram). Wanneer de verschijnselen duidelijk zijn en de patiënt niet te dik is kan dit onderzoek genoeg informatie geven om de diagnose "hernia" te stellen. Op de CT-scan is de hernia namelijk vaak wel zichtbaar. Tegenwoordig wordt echter aan een MRI de voorkeur gegeven en zal een CT-onderzoek alleen nog plaatsvinden als MRI niet mogelijk is.
- MRI scan (magneet scan). Dit onderzoek is het standaardonderzoek bij verdenking op een hernia. In de meeste gevallen zal het mogelijk zijn om met een MRI de diagnose hernia te stellen, want met de MRI wordt de hernia



zichtbaar, en ook de beknelling van de zenuwwortel.

de MRI-foto is te zien hoe de uitpuiling van de tussenwervelschijf naar achteren toe de zenuw beknelt.

Op



Deze overlangse MRI opname toont een flinke uitpuiling van de onderste tussenwervelschijf. De tussenwervelschijf daarboven is ook zwart, wat wijst op een verminderd watergehalte en dus op degeneratie.

- Bij caudografie (“ruggenprik” of contrast onderzoek van het wervelkanaal) wordt de liquorruimte in het wervelkanaal zichtbaar gemaakt met contrastmiddel. Eventueel aangevuld met een CT scan kan dit onderzoek zeer nuttige aanvullende informatie geven, want hiermee kan de beknelling van de wortel en soms ook de hernia zichtbaar worden gemaakt. Bovendien biedt de combinatie van caudografie met CT-onderzoek de mogelijkheid om de relatie tussen de zenuwstructuren en het bot te beoordelen. In het (recente) verleden was de caudografie het onderzoek van eerste keus. Inmiddels wordt het vrijwel niet meer toegepast, omdat meestal de MRI scan al tot de diagnose heeft geleid.

## Zeven fabeltjes over hernia en rugklachten

In het gerenommeerde vakblad *Spine* (Vol. 29 nr.16 pag. 1818-1822) worden de volgende beweringen ontkracht:

- *Als er een hernia is vastgesteld is een operatie altijd noodzakelijk.* Een hernia gaat in ongeveer 80% van de gevallen vanzelf “over”. De uitstulping van de tussenwervelschijf wordt door het lichaam opgeruimd. Dit slinken van de uitpuiling geeft vaak binnen 8-12 weken al vermindering van de pijn. Het kan wel een jaar of langer duren voor de hernia helemaal is verdwenen en ook op de MRI niet meer is te zien. De grootte van de hernia of de mate waarin op MRI lijkt of de wortel in de knel zit hangt niet samen met de ernst van de klachten die de patient ervaart. Als er eenmaal een hernia is vastgesteld is het dus niet zinvol om na enkele maanden opnieuw een MRI te maken.
- *Op röntgenfoto’s, CT en MRI kun je altijd de oorzaak van de pijn zien.* Het komt vaak voor dat een patient veel last heeft in het been terwijl op de CT of MRI geen hernia of beknelling van de zenuw te zien is. We denken dan dat de zenuwwortel om andere redenen geïrriteerd is. Het heeft dan geen zin om de te opereren: er is immers geen zenuwwortel die uit de knel gehaald moet worden.
- *Bij rugpijn moet je het kalm aan doen tot de pijn over gaat.* Rugpijn komt heel vaak voor en is vaak een teken van slijtage en/of overbelasting. Het is dus belangrijk om niets te forceren, maar ook om gewoon te blijven bewegen. Wel is het zo dat die bewegingen die extra pijnlijk zijn vermeden moeten worden. Pijnstillers slikken is aan te bevelen omdat daarmee wordt voorkomen dat de patient verkeerd gaat bewegen, wat op zich ook weer pijn kan geven.
- *Rugpijn komt meestal van een ongeval of zwaar tillen.* Rugpijn past meestal bij slijtage van de onderrug. Het kan ook wel eens komen van overbelasting.

- *Rugpijn leidt meestal tot invaliditeit.* Rugpijn gaat meestal vanzelf over.
- *Iedereen met rugpijn moet een röntgenfoto laten maken.* Rugpijn gaat meestal vanzelf over en past bij slijtage. Er zijn maar heel weinig mensen bij wie de rugpijn wordt veroorzaakt door een echte afwijking.
- *De belangrijkste behandeling is bedrust.* Rugpijn komt heel vaak voor en is vaak een teken van slijtage en/of overbelasting. Het is dus belangrijk om niets te forceren, maar ook om gewoon te blijven bewegen. Wel is het zo dat die bewegingen die extra pijnlijk zijn vermeden moeten worden. Pijnstillers slikken is aan te bevelen omdat daarmee wordt voorkomen dat de patient verkeerd gaat bewegen, wat op zich ook weer pijn kan geven.

## De operatie

Niet iedere hernia hoeft geopereerd te worden. Voorop moet staan dat de patiënt klachten moet hebben die door de hernia kunnen worden verklaard. Als dat het geval is dan is nog maar voor 1 op de 7 patiënten operatie aangewezen. Bij het leeuwendeel van de patiënten verdwijnen de klachten vanzelf, eventueel ondersteund met fysiotherapie, gedoseerde rust en pijnstillers. Zo langzamerhand is duidelijk geworden dat een rustkuur (10 tot 14 dagen platte bedrust) geen bijdrage levert tot een eventueel herstel. Vanwege het gunstige natuurlijk beloop van een hernia moet men dus niet te snel besluiten tot operatie. Een operatie, hoe weinig ingrijpend die ook kan zijn, beschadigt de rug. Dit moet niet nodeloos gebeuren. Het tijdstip van operatie hangt in grote mate af van de ernst van de pijn. In het algemeen houdt men aan niet eerder dan na 6 weken te opereren, tenzij er spoed vereist is (zie verderop). Vallen de pijnklachten wel mee dan wordt vaak langer afgewacht.

Dan nog is het zo dat in de meeste gevallen (ongeveer 80%) met zo nodig fysiotherapie, gedoseerde rust en pijnstillers de herniaklachten over gaan. Wanneer de klachten blijven bestaan, zal men in het algemeen toch wel binnen 6 maanden adviseren te opereren, omdat gebleken is dat het herstel bij lang wachten ook langer kan duren.

Het is van groot belang dat aan de patiënt in de acute fase van een hernia wordt uitgelegd dat het “natuurlijke beloop” meestal gunstig is. Weliswaar kan dat betekenen dat er enkele weken heftige pijnklachten ( eventueel ook met krachts- en gevoelsvermindering) bestaan, maar in de meeste gevallen gaat dat in de loop van enkele weken voorbij (vaak zijn in die fase pijnstillers nodig). Operatieve behandeling is dus meestal niet nodig. Doordat patiënten tegenwoordig in toenemende mate geneigd zijn naar eigen inzicht onderzoek (MRI) en behandeling in gang te zetten, eventueel daarbij gesteund door zogenaamde “wachtlijstbemiddeling”, bestaat het risico dat al in de acute fase van een hernia (dat is binnen 4 tot 8 weken na het ontstaan van de (pijn)klachten) operatie wordt voorgesteld. Er bestaat een reëel risico dat, nog voor de patiënt van het gunstige natuurlijke beloop heeft kunnen profiteren, een operatieve behandeling wordt uitgevoerd. Dergelijke ontwikkelingen leiden niet alleen tot een ongewenste toename van het aantal herniaoperaties, maar bovendien ook tot sterke stijging van de kosten van de gezondheidszorg. Bovenal wordt de patiënt op deze wijze blootgesteld aan de risico's van een operatie die mogelijk niet noodzakelijk is!

## Er zijn twee soorten operatie-indicaties:

- *Absolute operatie-indicatie.* Hiermee wordt bedoeld dat er ernstige of snel opgetreden uitvalsverschijnselen zijn van de zenuw of een groep zenuwen. Bijvoorbeeld bij ernstige verlamingsverschijnselen van spiergroepen van de benen, of bij verlies van controle over de urineblaas, dit laatste ten gevolge van beknelling van de cauda (caudasyndroom).
- *Relatieve operatie-indicatie.* Dat is het geval als de patiënt zo veel last heeft van pijn, dat hij/zij hierdoor niet meer goed kan functioneren. Het (subjectieve) klachtenpatroon geeft dan de doorslag, omdat het de patiënt zelf is die aan geeft “dat het zo niet verder kan”. In de meerderheid van de gevallen waarin wordt overgegaan tot operatie van een hernia gaat het om patiënten die kampen met aanhoudende en/of onverdraaglijke pijn in het been.

De hernia operatie wordt meestal uitgevoerd onder volledige narcose, hoewel de ingreep ook nogal eens onder “plaatselijke” verdoving (ruggenprik) wordt verricht. De keuze hangt sterk af van de persoonlijke voorkeur van de

patient, de anaesthesist en de neurochirurg die de operatie zal verrichten. Hierbij wordt uitgegaan van de gebruikelijke behandelmethode in het ziekenhuis. De patiënt ligt tijdens de ingreep in knie-elleboog houding (salaam-houding), op de buik, of heel soms in zijligging. Midden boven de wervelkolom, precies boven de plaats waar de hernia zit, wordt in de lengterichting een huidsnee van voldoende lengte gemaakt. Daaronder worden de lange rugspieren losgemaakt van het doornuitsteeksel en de boog van de ruggenwervel, en naar opzij geschoven. Daardoor wordt de weefselband zichtbaar die tussen de twee aan elkaar grenzende wervelbogen zit. Deze band wordt ingesneden en gedeeltelijk verwijderd, zodat de operateur toegang krijgt tot de inhoud van het wervelkanaal. Hier bevinden zich de zenuwwortels en ook de hernia. Vervolgens worden de hernia en de beknelde zenuwwortel opgezocht. Meestal bevindt de uitstulping zich onder de zenuwwortel, soms ligt er ook een afgebrokkeld stuk van de tussenwervelschijf los in het wervelkanaal. Via een opening die in de tussenwervelschijf wordt gemaakt, wordt het uitpuilende deel en een deel van de tussenwervelschijf dat daaronder ligt zo goed mogelijk verwijderd. Dit wordt gedaan om de kans op hernieuwde uitpuiling (een zogenaamd "recidief") van de tussenwervelschijf zo klein mogelijk te maken. Toch is de kans op een recidief hernia (opnieuw een hernia na een operatie) 5-10 %. Een recidief hernia is maar in een heel klein percentage van de geopereerde patienten een reden om ook echt opnieuw te opereren. Meestal gaan de klachten van een recidief hernia toch ook weer vanzelf over.

Na de operatie gaat de patiënt naar de uitslaapkamer om bij te komen uit de narcose. De eerste uren na de operatie moet hij/zij plat op de rug blijven liggen. De pijn in het been is meestal direct na de operatie verdwenen of reeds aanzienlijk afgenomen. Rond de 3e dag na de operatie is er vaak een kortstondige terugkeer van de uitstralingspijn. Dit is het gevolg van zwelling van het weefsel in het gebied waar de operatie heeft plaatsgevonden. Ook kan het komen doordat de ontstekingscellen in dit gebied weer opvlammen om de resten van de operatie op te ruimen. Deze napijn is na een paar dagen tot een week weer verdwenen. Het dove gevoel voelt men vaak sterker dan voor de operatie, omdat de pijn immers weg is. Het dove gevoel gaat vaak niet snel over na de operatie: het kan maanden duren voor het gevoel weer normaal is. Ook verlamingsverschijnselen verbeteren vaak na operatie, maar helaas niet altijd. Rugklachten kunnen eveneens verdwijnen, maar over het algemeen heeft operatie daarop weinig tot geen invloed. Een hernia is immers een teken van slijtage van de onderrug, en die slijtage verdwijnt niet door de operatie. Rugpijn alleen (zonder verschijnselen van zenuwwortel prikkeling) is dan ook vrijwel nooit een indicatie om over te gaan tot operatie, ook al omdat daar andere oorzaken aan ten grondslag kunnen liggen.

## Operatierisico's

Zoals bij elke operatie zijn er ook bij de herniaoperatie zekere risico's. De kans dat die optreden is echter zeer gering. De hernia operatie is voor een neurochirurg een "routineoperatie", die jaarlijks door een neurochirurg vele tientallen malen wordt uitgevoerd. Desalniettemin kan er altijd toename van de uitvalsverschijnselen (verlamming, gevoelsverlies) optreden, meestal ten gevolge van het moeten manipuleren aan een zenuwwortel die lang in de knel heeft gezeten. Een ontsteking van de wond of van de tussenwervelruimte komt een enkele keer voor, en ook nabloeding in het operatiegebied kan optreden. Soms ontstaat er door het manipuleren een gaatje in de durale zak of in het vlies dat rondom de zenuwwortel zit. Daarlangs kan dan lekkage van "hersenvocht" optreden. Als dat het geval is zal de chirurg dit tijdens de operatie vaak hechten of dichtlijmen. Soms moet de patiënt na de operatie waarbij een lekje is opgetreden enige dagen platte bedrust te houden, zodat het lichaam er voor kan zorgen dat het lekje dichtgroeit. Na die periode van bedrust kan dan pas worden gestart met het mobiliseren, zodat het bij deze patiënten een paar dagen extra kost voordat ze voldoende in de benen zijn om weer naar huis te kunnen. Het volksgeloof wil dat veel patiënten na een herniaoperatie voor de rest van hun leven in een rolstoel belanden. De kans daarop is echter te verwaarlozen.

## Alternatieven

Naast de "gewone" herniaoperatie bestaan er ook mogelijkheden om de tussenwervelschijf te benaderen via een naald, een endoscoop (of kijkbuis) of via een kort buisje (microtube) of via naald of laser. Deze technieken hebben met elkaar gemeen dat er via een kleinere toegang wordt gewerkt, waardoor de operatiewond minder groot is dan bij de

“standaardoperatie”. Het idee is dat de wondgenezing sneller kan verlopen. Dit is echter nog nooit bewezen hoewel er wel onderzoek naar is gedaan. Ook is het zo dat iedere hernia geschikt is om op één van deze manieren te worden behandeld.

- De endoscopische operatie (of operatie met een kijkbuis) vindt plaats via een sneetje in de huid, waarlangs een smalle buis wordt opgeschoven naar de plaats waar zich de hernia bevindt. Een endoscoop is een kijkbuis met een lampje erin. De operateur kan op een videoscherm zien waar de hernia zit. In de buis kunnen instrumenten worden opgeschoven, waarmee de operateur de hernia kan verwijderen. De microtube operatie is een afgeleide van de endoscopische operatie. Het verschil is dat er een bredere en kortere buis wordt gebruikt, waardoor het mogelijk wordt om met behulp van de operatie microscoop te opereren. In tegenstelling tot de endoscopische techniek kan de operateur nu niet met één oog, maar met beide ogen tegelijk kijken, waardoor hij diepte kan zien, en veiliger kan opereren. Doordat het buissysteem breder is (maar niet meer dan 18 mm doorsnee), heeft de operateur een beter overzicht over de hernia en de zenuwwortel dan bij een endoscopische operatie mogelijk is. Er is een groot onderzoek geweest om te zien of deze mensen inderdaad minder pijn hadden na de operatie en meer tevreden waren. Dat bleek niet zo te zijn. De behandelingen (operatie via een buisje en de gewone operatie) bleken hetzelfde effect te hebben. Wel werd gezien dat er een tendens bestaat op een iets grotere kans op een recidief hernia of een complicatie als door een buisje wordt geopereerd.
- De naald behandeling (chemonucleolysis) bestaat uit het injecteren van een eiwitoplossend enzym in de tussenwervelschijf, met als doel de hernia te laten schrompelen (“wegspuiten”). Vanwege de teleurstellende resultaten is deze behandeling door neurochirurgen vrijwel geheel verlaten.
- Laser-coagulatie van de tussenwervelschijf. Deze behandeling gebeurt via een naald of via een kijkbuis. Hiervoor komt slechts een klein percentage van de patiënten met een hernia in aanmerking, namelijk alleen die patiënten bij wie de tussenwervelschijf nog intact is, maar wel uitpuilt. Als de klachten vooral optreden onder belasting en in rust weer verdwijnen, kan dit erop wijzen dat er nog enige elasticiteit van de schijf bestaat. Door in die gevallen het binnenste van de schijf met behulp van de via een kijkbuis ingebrachte laser te verdampen, wordt het vochtgehalte van de schijf verminderd, en aldus de druk in de schijf verlaagd. Hierdoor zou deze minder uitpuilen. Het succespercentage van deze behandeling bedraagt ongeveer 50%, en het is nog niet mogelijk om van tevoren een goede voorspelling te doen over wie van de al geselecteerde groep wel en wie geen baat bij de laserbehandeling zal hebben. Omdat het wel gaat om patiënten die ook voor operatieve behandeling in aanmerking komen, wordt bij mislukking alsnog tot operatie overgegaan.
- De microtube operatie is een afgeleide van de endoscopische operatie. Het verschil is dat er een bredere en kortere buis wordt gebruikt, waardoor het mogelijk wordt om met behulp van de operatie microscoop te opereren. In tegenstelling tot de endoscopische techniek kan de operateur nu niet met één oog, maar met beide ogen tegelijk kijken, waardoor hij diepte kan zien, en veiliger kan opereren. Doordat het buissysteem breder is (maar niet meer dan 18 mm doorsnee), heeft de operateur een beter overzicht over de hernia en de zenuwwortel dan bij een endoscopische operatie mogelijk is.

## Opereren in het buitenland en in privé klinieken

Door de media, internet en reclame wordt de aantrekkelijke indruk gewekt dat de behandeling daar doeltreffend, snel en weinig ingrijpend is. En verder dat dit in Nederland niet mogelijk is. Inderdaad trad in het verleden door oplopende wachtlijsten een vertraging in de hernia behandeling op, die ook door de neurochirurgen ontoelaatbaar werd geacht. Dat mensen met een hernia in het midden van hun werkzame bestaan (de gemiddelde herniapatiënt is 40 jaar) maanden moeten wachten op een operatie is een volstrekt logische reden een behandeling elders te zoeken. Gelukkig zijn inmiddels de wachtlijsten in Nederland zodanig afgenomen dat het mogelijk is hernia's in Nederland snel te kunnen opereren als de indicatie daarvoor gesteld is. Er moet wel een duidelijke indicatie zijn om een aangetoonde hernia te opereren, omdat bekend is dat slechts een op de zeven hernia's operatie behoeft. De rest geneest vanzelf, zodat afwachten een goede optie is. Als er besloten wordt tot operatie vinden de Nederlandse neurochirurgen dat een operatie moet worden uitgevoerd waarvan in vele jaren bewezen is dat deze veilig en effectief is. Deze gouden standaard is de zogenaamde “standaard discotomie” en alle alternatieve operatietechnieken moeten zich daaraan



kunnen meten. Deze operatiemethode die door voortschrijding van de techniek al zo weinig mogelijk beschadigend is (microdissectomie) behelst het vrijleggen van de aangedane pijnveroorzakende zenuw en het zo goed mogelijk leegruimen van de tussenwervelschijf om het terugkeren van de hernia (recidief) zoveel mogelijk te voorkomen. Toch komt een recidief in ca 5-10% van de hernia's voor.

Kortom: de hernia zorg in Nederland is uitstekend en het is dus niet nodig om hiervoor naar het buitenland te gaan. Als een Nederlandse neurochirurg u heeft afgeraden om u te laten opereren aan uw hernia is het in de regel onverstandig om u dan wel in het buitenland te laten opereren. De financiering van neurochirurgen in het buitenland is anders dan in Nederland en het opereren leidt daar vaak tot persoonlijk gewin voor de operateur.

## Commercie

Behandelingen in het buitenland zijn duur. Ook voor ingrepen die hetzelfde zijn als in Nederland worden bedragen berekend die meer dan tien maal zo hoog zijn als bij ons. De voordelen van een snelle operatie in een prettige luxe omgeving is zeker niet te onderschatten maar zelden krijgt men daar het advies om maar niet te opereren of maar even af te wachten.

## Advies

Indien u behandeling in een privé-kliniek in het buitenland overweegt en u door een brochure of offerte al die weg op bent gestuurd, zouden wij u toch willen adviseren een van de 100 Nederlandse neurochirurgen op te zoeken die een ruime ervaring in de rugchirurgie hebben (meer dan 80% van de 11000 herniaoperaties in Nederland worden door neurochirurgen uitgevoerd). Waarom zouden zij U niet de beste behandeling aanbieden. Wat je ver haalt is niet altijd lekker.

Wij benadrukken deze informatie omdat de Nederlandse neurochirurg nogal eens wordt geconfronteerd met complicaties van een herniaoperatie die in een buitenlandse kliniek is uitgevoerd.

## Na de operatie

Na de operatie kan het zo zijn dat de patiënt wordt behandeld door de fysiotherapeut. Deze geeft oefeningen om de rug weer belastbaar te maken en de patiënt weer op de been te krijgen. In het algemeen is het ontslag enkele dagen na de operatie, waarna de fysiotherapie thuis kan worden voortgezet. We weten niet of fysiotherapeutische nabehandeling leidt tot betere resultaten. Daar loopt momenteel een onderzoek naar. Poliklinische controle bij de neurochirurg vindt meestal plaats 6-8 weken na de operatie, waarbij het resultaat van de operatie op dat moment wordt bekeken. Vaak kan tegen die tijd de belasting van de rug weer worden opgevoerd. Werkhervatting hangt natuurlijk ook samen met het type werk dat werd gedaan, en zal steeds individueel moeten worden bekeken. In principe is er geen bezwaar tegen zwangerschap na een herniaoperatie. Ook zwangeren die g n hernia hebben gehad klagen aan het einde van de zwangerschap vaak over rugpijn. In het algemeen is het ook niet waar dat een vrouw die ooit aan een hernia is geopereerd een grotere kans heeft op een nieuwe hernia wanneer ze zwanger is.

## Een recidief hernia

Uit veel onderzoek blijkt dat 80 tot 90% van de pati nten na een herniaoperatie tevreden is met het uiteindelijke resultaat. Recidiefklachten kunnen berusten op het ontstaan van een nieuwe hernia ter plaatse van een hogere of lager gelegen tussenwervelschijf (zie hieronder). Een echt recidief (dat is het opnieuw optreden van een hernia op dezelfde plaats) treedt bij ongeveer 5% van de geopereerde pati nten op en heeft te maken met het feit dat het technisch gezien niet mogelijk is om al het tussenwervelschijfmateriaal te verwijderen. Een recidief hernia kan echter ook met goed resultaat worden geopereerd. Technisch gezien is een recidiefoperatie wat moeilijker, omdat er vaak littekenweefsel is van de vorige ingreep, waardoor de zenuwwortel verkleefd kan zijn. Daardoor is het risico dat er

zenuwbeschadiging of lekkage van hersenvocht optreedt iets hoger. Vaak is het herstel na een recidiefoperatie trager.

Omdat het slijtageproces zich meestal over meerdere tussenwervelschijven verdeelt kan er na een herniaoperatie altijd een hernia van een andere tussenwervelschijf optreden. Dat is niet goed te voorkomen. Ook een dergelijke nieuwe hernia kan met succes worden geopereerd, en het is niet waar dat een tweede of derde operatie de rug steeds slechter maakt. Wel zal het herstel vaak wat langer duren.

Bij het maken van de keuze tussen afwachten of opereren, kunt u gebruik maken van deze keuzehulp op [Thuisarts.nl](https://thuisarts.nl). In het kader van de campagne Verstandig Kiezen zijn er verstandige keuzes bij een rughernia opgesteld.

Kijk hier als u zich afvraagt of uw aandoening of behandeling consequenties heeft voor het uitoefenen van uw werk.

De audiovisuele keuzehulp kunt u bekijken via YouTube.

Terug naar het overzicht.

Voor commentaar op deze tekst kunt U hier klikken.