

# Rugpijn

## Inleiding

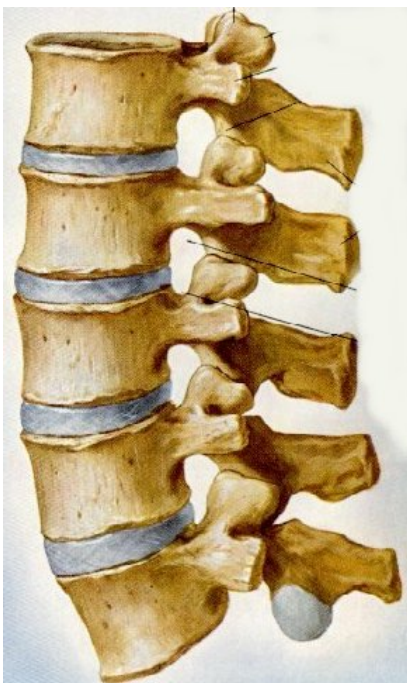Rugpijn is een van de meest voorkomende aandoeningen in de westerse wereld. Men schat dat 80 - 90% van de mensen op enig moment in het leven wel eens een episode van rugpijn doormaakt. De kosten die het gevolg zijn van het ziekteverzuim en de behandeling van rugklachten zijn gigantisch. Schattingen spreken van ca. 2 miljard euro per jaar. Een zoektocht over het Internet levert duizenden verwijzingen op, waar de leek door de bomen het bos niet meer ziet. De klachten rondom rug en bekken, die vaak niet goed gehoord of begrepen worden leiden vaak tot verschillende diagnoses van verschillende behandelaars en ook wel tot geleerd klinkende maar niets zeggende kreten als "tension myositis syndrome", "sacro-iliacaal syndroom", "bekkeninstabiliteit" enz.. Omdat vaak al niet eens duidelijk is wat de diagnose is, bestaat er een veelheid van behandelingen, waarvan vele even onbewezen als onwerkzaam zijn. In deze tekst willen we proberen enig overzicht aan te brengen en aan te geven wat wel en wat geen reële verwachtingen zijn.

## Indeling

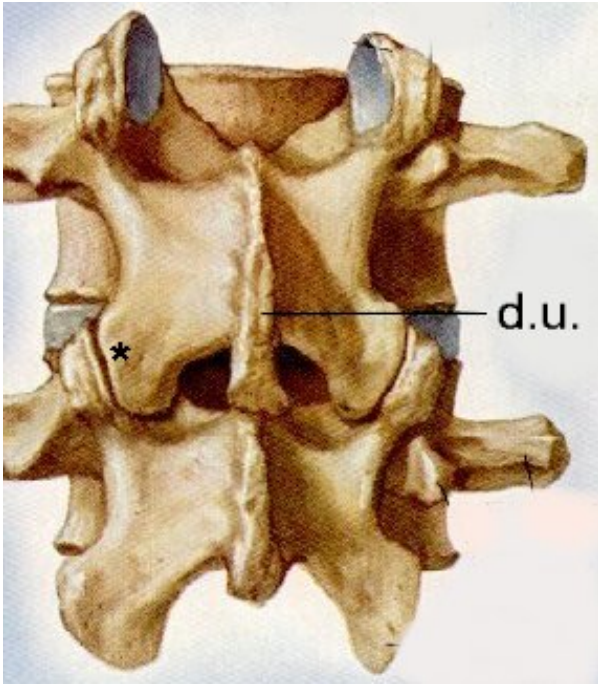
Er zijn vele manieren om rugklachten in te delen. Je kunt een onderscheid maken in acuut en chronisch, in met en zonder aantoonbare oorzaak, in behandelbaar en onbehandelbaar enz. Het onderscheid is moeilijk omdat er overlap is tussen de verschillende indelingen. In het onderstaande willen we een aantal soorten rugklachten de revue laten passeren zonder een al te strakke indeling te volgen.

## Anatomie

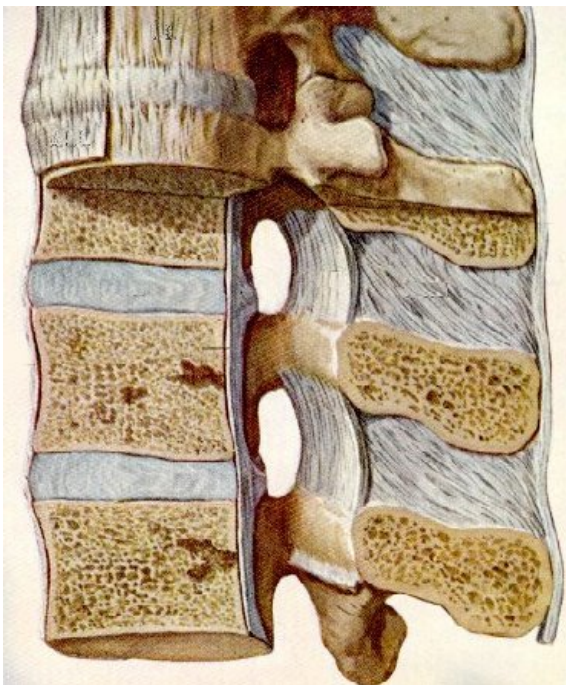
Alvorens op de diverse soorten rugklachten in te gaan is een beschrijving van de anatomie noodzakelijk.



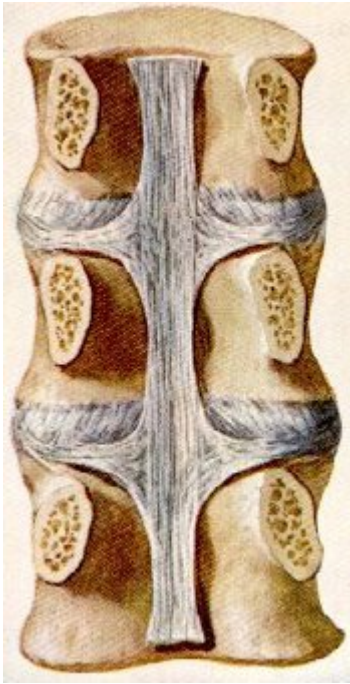De lendenwervelkolom bestaat uit 5 wervels. Tussen twee wervels bevindt zich de tussenwervelschijf of discus.



Van achteren gezien, de wervelboog vormt het doornuitsteeksel (d.u.), de wervels bewegen ten opzichte van elkaar in de facetgewrichten (\*).



De ligamenten zijn uitgespannen tussen de wervelbogen, de doornuitsteeksels en langs de wervellichamen.

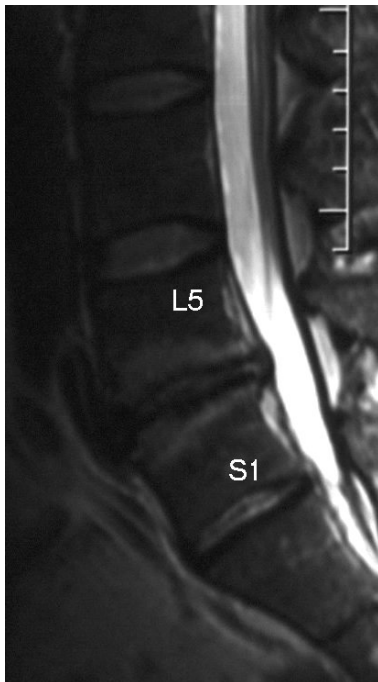


De bogen zijn hier verwijderd, het achterste ligament vormt een verticale verbinding.

De wervelkolom heeft een centrale plaats in het bewegingsapparaat. Hij bestaat uit 7 nekwerfels, 12 borstwerfels, 5 lendenwerfels en het heiligbeen. Tussen twee wervellichamen ligt telkens een tussenwervelschijf, en deze 23 schijven verhogen de elasticiteit en de bewegingsmogelijkheden van de wervelkolom. De wervels zijn verder onderling verbonden door de kleine facetgewrichten die aan de achterzijde als het ware dakpansgewijs over elkaar liggen. Deze zorgen ervoor dat enige beweging tussen de wervels onderling mogelijk is. De wervelbogen aan de achterzijde komen bijeen in het doornuitsteeksels. Deze bogen begrenzen aan de achterzijde het wervelkanaal waarin het ruggenmerg en verder naar beneden de bundel zenuwen ligt die uit het ruggenmerg komt (de paardenstaart of cauda genoemd). Tussen twee bogen verlaten telkens links en rechts de zenuwen het wervelkanaal. Tussen de doornuitsteeksels bevindt zich een straffe bindweefselband (ligament). Tussen de bogen is het gele band (ligamentum flavum) uitgespannen. Rondom de wervellichamen bevindt zich tenslotte ook nog een ligament aan voor- en achterzijde, een ligament dat van boven naar beneden loopt. Om dit alles heen liggen spieren, die als ze in goede conditie zijn, de wervelkolom als het ware in een straf corset houdt.

## Veranderingen aan de wervelkolom

Verouderingsverschijnselen (degeneratieve veranderingen of “slijtage”) zijn normale verschijnselen, die bij iedereen in meerdere of mindere mate optreden. In welke mate is waarschijnlijk grotendeels bepaald door erfelijkheid en aanleg, zodat je nogal eens ziet dat in bepaalde families rug en/of nekklachten vaker voorkomen. Slijtage door bezigheden of werk komt minder voor dan men algemeen denkt (iets anders is dat rugklachten wel bij bepaalde werkzaamheden wat meer kunnen voorkomen). Wel bekend is dat roken versterkt aanleiding geeft tot degeneratie (slijtage) van de tussenwervelschijf. De degeneratie begint vaak met het uitdrogen van de tussenwervelschijf.



Een MRI van een wervelkolom, de snede valt in lengterichting door het midden. Tussen de vijfde lendenwervel (L5) en het heiligbeen (S1) een versmalde uitgedroogde tussenwervelschijf met eromheen veranderingen in de aangrenzende wervellichamen. Deze wittige verkleuringen worden (naar degene die ze voor het eerst beschreef) Modic signs genoemd. De schijven hogerop zijn normaal van hoogte en worden witter afgebeeld, deze zijn volledig normaal. We spreken hier van slijtage van de tussenwervelschijf

De tussenwervelschijf wordt hierdoor minder elastisch en verliest aan volume en dus aan hoogte. Hierdoor kan deze (of eigenlijk de band erom heen) wat gaan uitpuilen, waardoor de ruimte in het wervelkanaal wat afneemt. Door het hoogteverlies gaat het gele band plooiën. Verder kan een vergroting van de gewrichtsvlakjes van de facetgewrichten ontstaan (hypertrofie) en door deze oorzaken (alleen of in combinatie) kan het wervelkanaal ernstig vernauwd raken (stenose). Dit speelt des te meer naarmate het wervelkanaal in aanleg al niet erg ruim is. De slijtage verschijnselen kunnen zichtbaar gemaakt worden op röntgenfoto's en MRI, al is het belangrijk er nu al op te wijzen dat zichtbare slijtage niet gepaard hoeft te gaan met klachten en dat omgekeerd veel klachten bij normale MRI's kunnen bestaan terwijl de MRI geen afwijkingen laat zien.

## Acute rugklachten

De meest bekende vorm van acute rugklachten is de spit of acute lumbago. Hierbij gaat het om pijn die ineens in de onderrug schiet, vaak zonder enige aanleiding en soms na lange tijd in een (ongemakkelijke) houding te hebben gestaan of gezeten. Men denkt dat de oorzaak gezocht moet worden in kleine scheurtjes in het ligament of in de tussenwervelschijf. De klachten kunnen zeer heftig zijn maar gaan meestal in een periode van 1 tot 2 weken weer over. Pijnstilling verzacht de symptomen, maar een oorzakelijke behandeling waarvan de werkzaamheid is bewezen bestaat er niet voor. Als de pijn na een aantal weken niet overgaat kan deze chronisch worden en dan kan de behandeling ook meer problemen gaan geven. Soms wordt de acute rugpijn gevolgd door pijnuitstraling in het been, er kan dan sprake zijn van een hernia. Een hernia is een uitpuiling van de tussenwervelschijf die op de zenuwwortel duwt. Aangezien de zenuwwortel zorgt voor het functioneren en het gevoel van een deel van het been, wordt daar dan ook de pijn gevoeld. Dus pijn in het been past bij een hernia, pijn in de rug niet. Klachten van een hernia (dus de pijn in het been) verdwijnen in 70 - 80 % van de gevallen spontaan.

## Symptomatische rugklachten

Dit zijn rugklachten die optreden als symptoom van een duidelijke onderliggende oorzaak. Voorbeelden hiervan zijn:

- *ontsteking van een wervel of tussenwervelschijf*. Vaak is niet bekend hoe men aan een dergelijke ontsteking komt, de verwekker is meestal een “alledaagse” bacterie. De laatste tijd wordt echter steeds vaker tuberculose van de wervel gezien. De aandoening is zeer pijnlijk en de behandeling is gericht op bestrijding van de verwekker (antibiotica, eventueel wegnemen van een ontstekingshaard al dan niet met reconstructie van de wervel).
- *tumor*. Van sommige tumoren is bekend dat ze naar de botten kunnen uitzaaien (borstkanker, prostaatkanker). Daarnaast zijn er tumoren die in de wervels zelf kunnen ontstaan (b.v. ziekte van Kahler). Bij patiënten, bij wie een andere tumor bekend is en die tevoren nooit rugklachten hadden dient men hierop bedacht te zijn.
- *ernstige degeneratie* van een tussenwervelschijf. Hier bestaat geen bewezen behandeling voor. Vroeger werd gedacht dat reactieve veranderingen in de aangrenzende dekplaten van de wervels (Modic signs, zie figuur boven) een aanwijzing waren voor de ernst van de klachten. Dat blijkt niet zo te zijn. Soms wordt aan een patient een discografie aangeboden: dat is het inspuiten van contrast in een tussenwervelschijf (discografie). Het is nooit bewezen dat dit goede diagnostiek is en het is ook nooit bewezen dat dit leidt tot pijnvermindering. Dat betekent dat een discografie soms bij een patient tot pijnverlichting leidt, maar er zijn even zoveel patienten die juist door een discografie meer last krijgen van hun tussenwervelschijf omdat de slijtage sneller gaat. Ook wordt vaker aangeboden om de twee wervels die naast de tussenwervelschijf zitten vast te zetten. Het vastzetten van twee wervels aan elkaar of het plaatsen van een kunstdiscus moet worden ontraden. Het zal maar in enkele gevallen tot pijnverlichting leiden: ervaren chirurgen op dit gebied zien maar eens per paar jaar een patient bij wie dit eventueel tot verbetering zou kunnen leiden.
- aan reuma verwante aandoeningen zoals de ziekte van Bechterew.

## Aspecifieke lage rugklachten

Dit is niet alleen de grootste maar ook de moeilijkste groep van rugpatiënten. Aspecifiek wil in dit verband zeggen dat er geen duidelijke oorzaak aan te tonen is. Foto's zullen vaak afwijkingen laten zien, maar dat wil niet direct zeggen dat deze ook de klachten verklaren. Soms is het onderzoek volledig normaal. Men neemt hier als oorzaak aan: spieren, aanhechtingen van spieren, het gewricht tussen bekken en wervelkolom (sacro-iliacale of SI-gewricht), de facetgewrichten, de ligamenten enz. De behandeling is meestal conservatief (d.w.z. niet operatief) en kan bestaan uit fysiotherapie, manuele therapie, facetblokkades enz. Sommige patiënten worden verwezen voor een revalidatiebehandeling waarbij vaak niet zozeer de behandeling van de rugpijn zelf als wel het functioneren daarmee op de voorgrond staan. Soms kunnen patiënten hierdoor leren beter te functioneren met hun klacht.

## Zeven fabeltjes over hernia en rugklachten

In het gerenommeerde vakblad *Spine* (Vol. 29 nr.16 pag. 1818-1822) worden de volgende beweringen ontkracht:

- *Als er een hernia is vastgesteld is een operatie altijd noodzakelijk*. Een hernia gaat in ongeveer 80% van de gevallen vanzelf over. De uitstulping van de tussenwervelschijf wordt door het lichaam opgeruimd. Dit slinken van de uitpuiling geeft vaak binnen 8-12 weken al vermindering van de pijn. Het kan wel een jaar of langer duren voor de hernia helemaal is verdwenen en ook op de MRI niet meer is te zien. De grootte van de hernia of de mate waarin op MRI lijkt of de wortel in de knel zit hangt niet samen met de ernst van de klachten die de patient ervaart. Als er eenmaal een hernia is vastgesteld is het dus niet zinvol om na enkele maanden opnieuw een MRI te maken.
- *Op röntgenfoto's, CT en MRI kun je altijd de oorzaak van de pijn zien*. Het komt vaak voor dat een patient veel last heeft in het been terwijl op de CT of MRI geen hernia of beknelling van de zenuw te zien is. We denken dan dat de zenuwwortel om andere redenen geirriteerd is. Het heeft dan geen zin om de te opereren: er is immers

geen zenuwwortel die uit de knel gehaald moet worden.

- *Bij rugpijn moet je het kalm aan doen tot de pijn over gaat.* Rugpijn komt heel vaak voor en is vaak een teken van slijtage en/of overbelasting. Het is dus belangrijk om niets te forceren, maar ook om gewoon te blijven bewegen. Wel is het zo dat die bewegingen die extra pijnlijk zijn vermeden moeten worden. Pijnstillers slikken is aan te bevelen omdat daarmee wordt voorkomen dat de patient verkeerd gaat bewegen, wat op zich ook weer pijn kan geven.
- *Rugpijn komt meestal van een ongeval of zwaar tillen.* Rugpijn past meestal bij slijtage van de onderrug. Het kan ook wel eens komen van overbelasting.
- *Rugpijn leidt meestal tot invaliditeit.* Rugpijn gaat meestal vanzelf over.
- *Iedereen met rugpijn moet een röntgenfoto laten maken.* Rugpijn gaat meestal vanzelf over en past bij slijtage. Er zijn maar heel weinig mensen bij wie de rugpijn wordt veroorzaakt door een echte afwijking.
- *De belangrijkste behandeling is bedrust.* Rugpijn komt heel vaak voor en is vaak een teken van slijtage en/of overbelasting. Het is dus belangrijk om niets te forceren, maar ook om gewoon te blijven bewegen. Wel is het zo dat die bewegingen die extra pijnlijk zijn vermeden moeten worden. Pijnstillers slikken is aan te bevelen omdat daarmee wordt voorkomen dat de patient verkeerd gaat bewegen, wat op zich ook weer pijn kan geven.

## Behandeling van lage rugklachten

Zoals hierboven al gezegd bestaat er een veelheid van inzichten en behandelingen, terwijl van de meeste behandelingen niet is bewezen dat het beter is dan 'niets doen'. Daarnaast laat het spontane beloop soms grote schommelingen zien van veel naar weinig klachten, zodat het toeschrijven van een verbetering aan een bepaalde behandeling niet altijd terecht is. Het kan net zo goed zijn dat de patiënt profiteert van een spontane verbetering.

In de preventieve sfeer kan men de rug ontzien door niet te roken, voldoende lichaamsbeweging te nemen, overgewicht te vermijden en geen langdurige eenzijdige houdingen aan te nemen. Speciale stoelen of bedden die soelaas bieden voor rugpatiënten bestaan – alle verkooppraatjes ten spijt – niet.

De meeste patiënten zullen voor behandeling in eerste instantie worden verwezen naar een fysiotherapeut. Onder diens begeleiding zullen klachten vaak verbeteren. Als dat niet het geval is gaan mensen vaak zelf allerlei dingen proberen. Dit met wisselend succes, maar men dient te bedenken dat ook het klachtenpatroon wisselt. De behandelaar die bezocht wordt aan het begin van een beterende fase scoort natuurlijk eerder dan degene die iets moet doen op het moment dat de weg naar een dal is ingezet.

Voor een operatieve behandeling komen er van alle patiënten slechts zeer weinig in aanmerking. De operaties bestaan meestal uit het vastzetten van een of meer wervels of het inbrengen van een kunstdiscus. Deze patiënten zullen, alvorens tot zo'n ingrijpende behandeling wordt overgegaan, eerst uitvoerig worden geanalyseerd: röntgenfoto's, MRI, discografie, proefblokkades, proefcorset, psychologisch onderzoek, ze horen allemaal tot het arsenaal aan tests om een zo goed mogelijke onderbouwing voor een operatieve ingreep te verkrijgen. Ondanks deze zorgvuldige selectie is het succes moeilijk voorspelbaar en is het zo dat de overgrote meerderheid van patienten met rugpijn niet gebaat is bij een medische behandeling. Dit is een trieste groep die uiteindelijk alles zal proberen om van de klachten af te komen en die een makkelijke prooi zijn van charlatans die er veel geld aan kunnen verdienen in glimmende klinieken. Er bestaan veel van dit soort klinieken in Duitsland en in België, waar geschermd wordt met titels en diploma's, maar waar de therapie die wordt aangeboden niet effectief is. Dat deze patiënten uiteindelijk alleen van hun geld afgeholpen worden behoeft geen verder betoog.

## Conclusie

Rugklachten komen heel veel voor, hebben veel verschillende oorzaken en doorgaans een gunstig beloop. “Slijtage” van de rug is een continu proces dat met geen enkele behandeling te stoppen valt. Elke behandeling is erop gericht om met zo min mogelijk middelen een zo langdurig mogelijke klachtenvrije periode te bereiken. Dit begint altijd met b.v. fysiotherapie, soms met langdurig succes, maar soms moet ergens in het verloop een zwaarder middel (b.v. een operatie) er aan te pas komen. Desondanks blijft er een moeilijk te behandelen groep waarbij men altijd op zijn tellen moet passen om niet te lichtvaardig ingrijpende behandelingen voor te stellen.

Kijk hier als u zich afvraagt of uw aandoening of behandeling consequenties heeft voor het uitoefenen van uw werk.

Datum laatste revisie van deze tekst: mei 2014.

Terug naar het overzicht.

Voor commentaar op deze tekst kunt U hier klikken.