

Lumbale stenose (vernaauwing in onderrug)

De lumbale kanaalstenose of vernauwing van het lendenwervelkanaal is een aandoening die tamelijk veel en vooral bij oudere mensen voorkomt. Mensen die hieraan lijden klagen over pijn in de benen bij het lopen en staan. Het is niet altijd een pijnlijk gevoel, maar soms juist een moe gevoel. Als de klachten erger worden wordt de loopafstand steeds kleiner. Als de patient maar op een bankje gaat zitten of voorover bukt zakken de klachten weer af. De klachten komen meestal in beide benen voor, maar soms ook maar in 1 been. Liggen op de zij, of met opgetrokken benen, helpt vaak ook. Stilstaan na het lopen helpt niet omdat de klachten zelfs optreden na lang staan. Terwijl men vroeger gewend was om rechtop te lopen, gaat men wat voorovergebogen lopen, omdat in deze houding de klachten beter te dragen zijn. De mensen met deze aandoening zien er daarom steeds meer tegenop om uit te gaan voor hun dagelijkse boodschappen of sociale genoegens waardoor ze tenslotte maatschappelijk geïsoleerd kunnen raken. Het is verder opmerkelijk dat de meeste patiënten die lijden aan een lumbale wervelkanaalstenose, prima kunnen fietsen zonder noemenswaardige been- en rugklachten. Dit is te verklaren doordat bij het fietsen de rug gebogen is en dan het wervelkanaal juist wat meer ruimte krijgt. Om een goed begrip van de aandoening te krijgen is het belangrijk om een indruk te hebben van de anatomie van de wervelkolom.

Anatomie van de wervelkolom

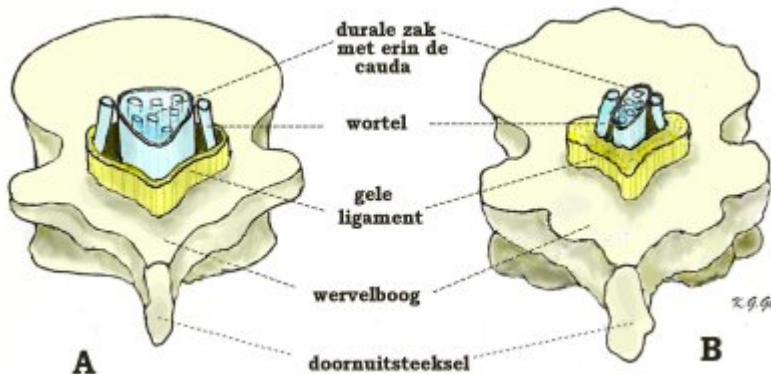
De wervelkolom vormt de spil van het bewegingsapparaat, waarbij de benige structuur de bescherming vormt voor het ruggenmerg en de uittreedsplaats van de zenuwwortels. De wervelkolom zit vast aan het bekken en aan het hoofd en vormt de aanhechtplaats voor alle belangrijke spieren van de romp. De wervelkolom bestaat uit 7 nek- (of cervicale) wervels C1 t/m C7, 12 borst- (of thoracale) wervels Th 1 t/m Th 12, 5 lenden- (of lumbale-) wervels L1 t/m L5, en het heiligbeen (of sacrum (S)) met het staartbeentje (stuitje). Met uitzondering van de eerste twee halswervels zit er tussen iedere twee wervels een tussenwervelschijf. Dat de wervels gemakkelijk ten opzichte van elkaar kunnen bewegen, is te danken aan de tussenwervelschijven die elastisch zijn, maar ook aan de gewrichten die aan beide kanten iedere wervel aan de bovenliggende en onderliggende wervels verbinden. Verder wordt het wervelkanaal van boven naar beneden op ieder niveau gevormd door de wervelbogen, die vastzitten aan de wervellichamen, en die aan de achterkant uitlopen in een uitsteeksel (het doornuitsteeksel) dat midden op de rug kan worden gevoeld (de "ruggengraat"). Bovendien worden de wervelbogen met elkaar verbonden door elastische banden, de gele ligamenten, die het wervelkanaal van binnen bekleden. Binnen in het wervelkanaal loopt van boven naar beneden het ruggenmerg (tot aan de 2e lendenwervel). Onder dit niveau gaat het ruggenmerg over in een bundeling van zenuwwortels, de cauda genoemd. Zowel het ruggenmerg als de cauda liggen binnen in een koker van hersenvliezen, de zogenaamde durale zak, waarin ze in hersenvocht (liquor) schokvrij zijn opgehangen. De zenuwwortels ontspringen uit het ruggenmerg en verlaten, omhuld door een manchet van hersenvlies, de zenuwvliezen, telkens links en rechts tussen twee wervels het wervelkanaal.

Oorzaak

De oorzaak van de klachten bestaat uit een vernauwing van het lendenwervelkanaal (stenose). Door de jarenlange belasting heeft bij ouderen de wervelkolom de neiging om slijtage te vertonen; slijtage is een normaal verouderingsverschijnsel dat bij iedereen voorkomt, al is de mate waarin het optreedt, van mens tot mens verschillend. Deze slijtage, ook wel genoemd artrose, is eveneens bekend van het heupgewricht of het kniegewricht. Als reactie op de artrose gaat het wervelbot woekeren, het wordt veel dikker, vooral bij de gewrichten, waardoor het wervelkanaal nauwer wordt. Bovendien zijn ook de gele ligamenten verdikt, waardoor er binnen het vernauwde wervelkanaal nog minder ruimte overblijft voor de cauda en de zenuwwortels. Maar hoeveel ruimte er uiteindelijk overblijft, wordt verder bepaald door de mate van slijtage en door de breedte van het kanaal die beide van persoon tot persoon verschillend kunnen zijn (Figuur 1).

Deze slijtage kan zorgen voor rugpijn. Maar hier is niets aan te doen: de slijtage kan men immers niet opheffen. Ook kunnen we geen nieuwe wervels geven, zoals dat kan bij een knie of een heup. Als de slijtage echter zorgt voor druk op het zenuwweefsel, dan kan operatief die druk worden weggenomen.

De breedte van het wervelkanaal is bij de geboorte al sterk verschillend. Diegenen met een in aanleg nauw kanaal zullen bij de genoemde slijtage eerder klachten krijgen wanneer de reserve ruimte is opgebruikt. Bij patiënten met een aangeboren zeer nauw kanaal kunnen de klachten al op jonge leeftijd optreden.



Schematische tekening van de doorsnede door een lumbale wervel. Om de ruimtelijke verhoudingen beter te laten uitkomen is de doorsnede iets hoger genomen door de durale zak met de cauda als inhoud en de bekleding van geel ligament.

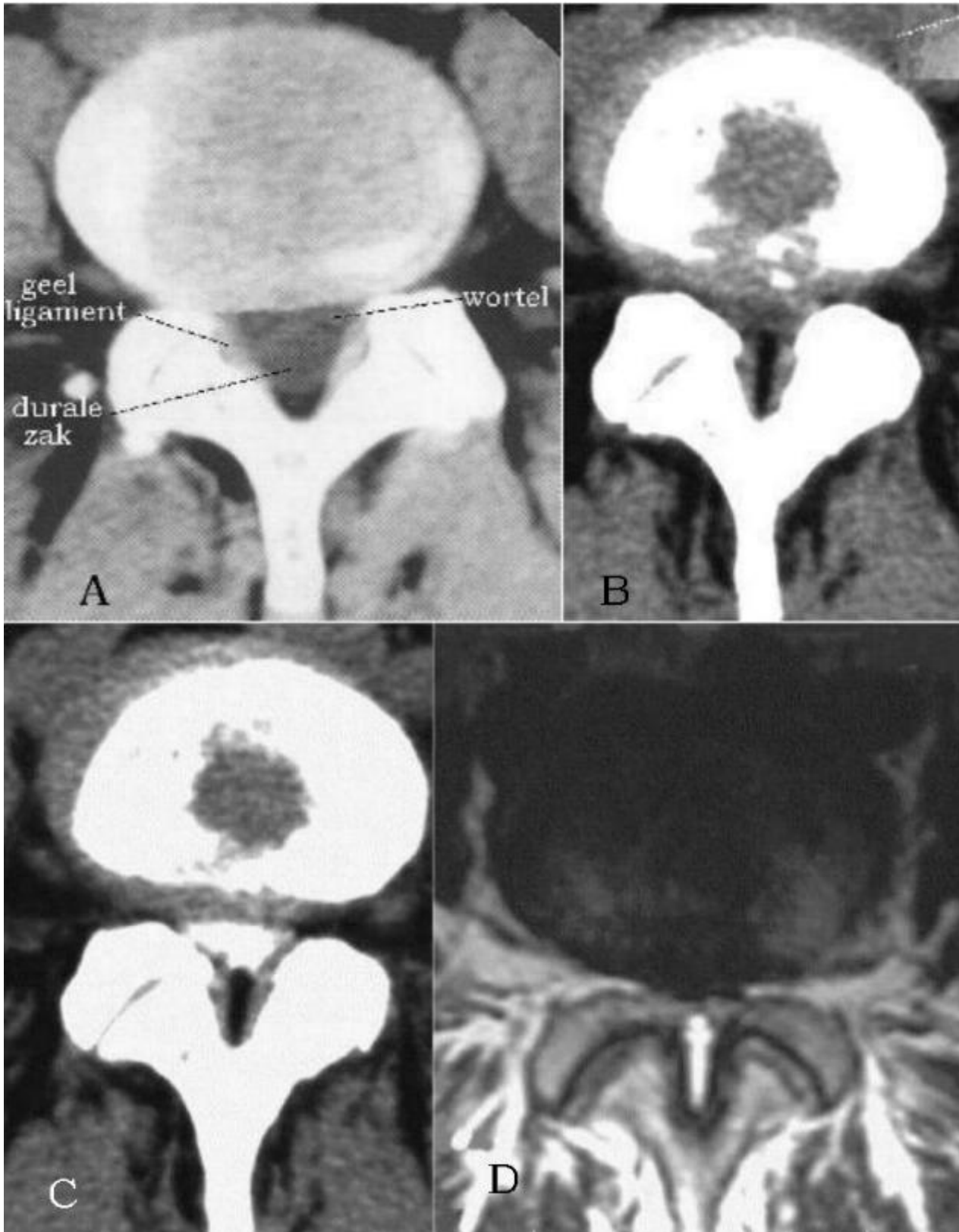
A: normale slanke wervel. Het wervelkanaal is breed en driehoekig in doorsnede, de durale zak is normaal breed met daarnaast de afgaande zenuwwortels, de bekleding met geel ligament is dun.

B: wervel met artrose. Door woekering van het bot zijn de wervelcontouren grof en onregelmatig en is het wervelkanaal min of meer T-vormig vernauwd. De durale zak is zijdelings samengedrukt met daarnaast de afgaande wortels die ook te weinig ruimte hebben doordat bovendien de bekleding met geel ligament sterk is verdikt en een groot deel van het wervelkanaal opvult.

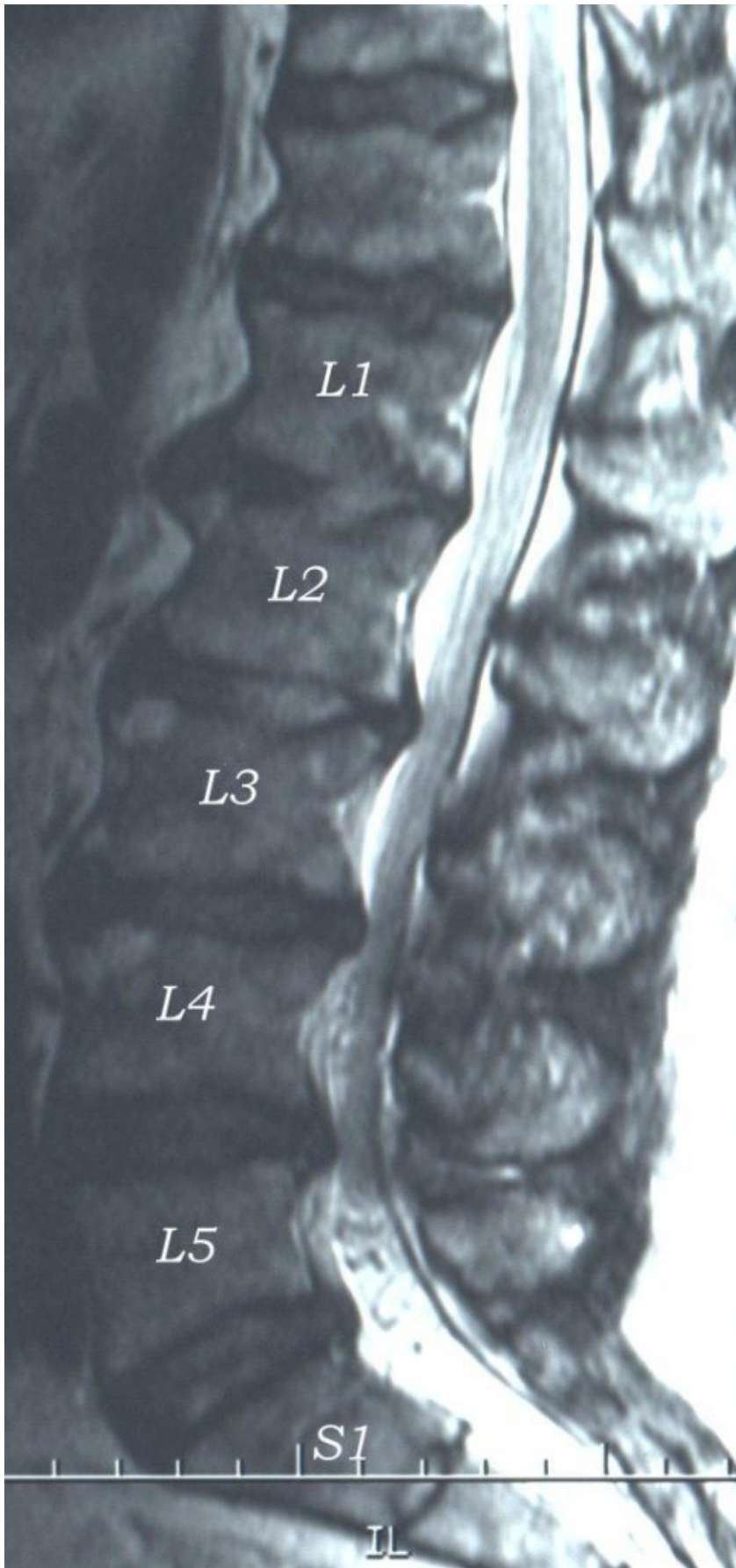
De verergering van de stenose klachten zijn het gevolg van houdingsafhankelijke vernauwing van het wervelkanaal. Tijdens lopen en staan heeft men over het algemeen een holle rug. Dit heeft tot gevolg dat het wervelkanaal nauwer wordt, waardoor dan na enige tijd een stuwing en beknelling optreedt van de zenuwwortels. Als men vooroverbuigt of gaat zitten, wordt de lendenwervelkolom van hol weer recht of zelfs bol. Onder deze omstandigheden is het wervelkanaal het breedst en verdwijnt de stuwing. Er is dan weer meer ruimte voor de zenuwwortels en de pijn neemt af. Aanvankelijk kan de stenose alleen L4/5 betreffen, omdat dit niveau normaal al het nauwst is, maar bij een uitgebreide stenose kunnen ook andere niveau's betrokken zijn (L3/4, L2/3 en zelfs L1/2). Bij de slijtage kunnen ook één of meerdere tussenwervelschijven aangedaan zijn, die dan enigszins gaan puilen hetgeen de ruimtebeperking uiteraard verergert.

Het stellen van de diagnose

Om aan te tonen dat er een vernauwing van het wervelkanaal in het spel is, worden met de MRI dwarse en overlangse doorsneden van de lendenwervels gemaakt, waarop is te zien dat het wervelbot sterk verdikt is ten koste van het wervelkanaal. Het wervelkanaal is in doorsnede normaal driehoekig van vorm, maar bij stenose heeft het kanaal in doorsnede een T-vorm gekregen of is het zelfs spleetvormig geworden. Op CT-scans is de durale zak met zijn inhoud (de cauda) niet als zodanig zichtbaar, als is het vaak wel duidelijk dat er binnen het vernauwde kanaal weinig ruimte voor is overgebleven (figuur 2). Een CT-scan is vooral geschikt om het bot zelf af te beelden.



Dwarse doorsnede door lendenwervel. MRI-scan van een kanaalstenose. Er is nauwelijks nog sprake van een wervelkanaal.



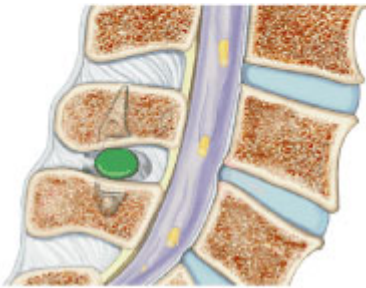
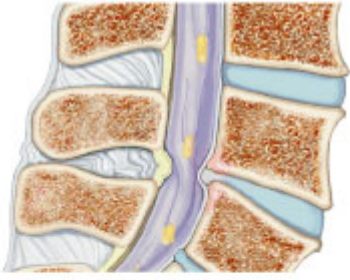
Zijdelings MRI-beeld van een lumbale kanaalstenose; men ziet het wervelkanaal van links gezien met vernauwingen mede door uitpuilingen van de tussenwervelschijven vooral van L4/5, maar ook van L3/4 en L2/3.

De diagnose kan gesteld worden met een MRI (magneetscan) die zowel het bot dat verdikt is, als het wervelkanaal met inhoud zichtbaar kan maken. Met de MRI kunnen bovendien doorsneden in de lengterichting van het lichaam (d.i. van boven naar beneden) worden gemaakt die de mate van vernauwing op verschillende niveaus aangeven en ook de slijtage van de tussenwervelschijven. Het stellen van de diagnose lumbale kanaalstenose als oorzaak van de klachten is nodig om andere aandoeningen uit te sluiten die soortgelijke klachten geven, omdat deze aandoeningen uiteraard een andere behandeling vereisen. Op de eerste plaats komt hiervoor in aanmerking de zogenaamde “etalageziekte”: door vernauwing van de bloedvaten in de benen treedt er na een eind lopen pijn op in de benen, waardoor de patiënt genoodzaakt is om even, bijvoorbeeld voor een etalage, stil te blijven staan om de pijn te doen afzakken. Verder kan een artrose (slijtage) van het heupgewricht pijnklachten in de bovenbenen geven, die op die van lumbale kanaalstenose kunnen lijken.

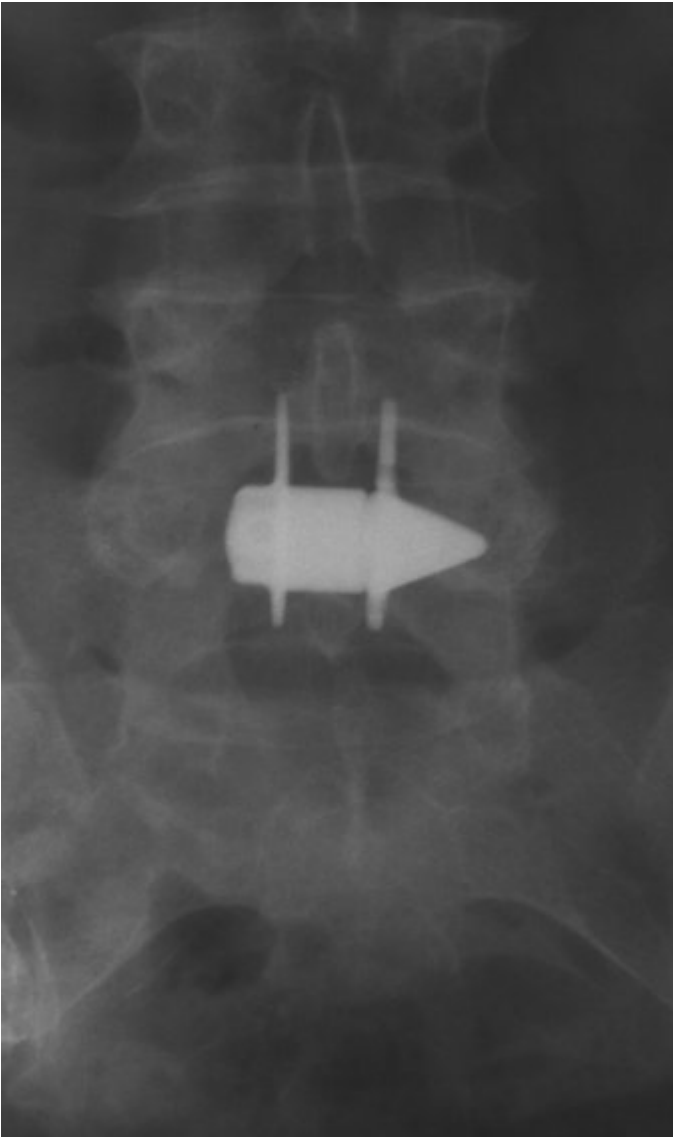
Operatie

Ook hier geldt dat niet iedere lumbale kanaalstenose hoeft te worden geopereerd, zoals in het begin van de aandoening, als de mensen er weinig klachten van hebben. Als de klachten echter aanzienlijk zijn en het sociale functioneren van de patiënt dreigen te verstoren terwijl de diagnose duidelijk is, dan is een operatie de enige manier om de patiënt van de klachten af te helpen. Omdat in huis-, tuin-, en keukentermen een lumbale kanaalstenose kan worden vergeleken met een doos die te klein is geworden voor zijn inhoud, komt de operatie hierop neer dat het deksel van de doos moet worden verwijderd om de inhoud ruimte te geven. In technische termen gesteld wordt bij de patiënt die op de buik ligt, een overlangse snede gemaakt midden op de rug over het gebied waar het wervelkanaal verwijd moet worden. Dat kan dus over één niveau, bijvoorbeeld L4/5, maar ook over meerdere niveau's vanaf L2 tot en met L5 nodig zijn. Door de rugspieren af te schuiven worden de wervels vrij gelegd. De ruimte tussen de wervels is vaak het meest vernauwd en hier moet dan ook een verwijding plaats vinden. Soms moet ook de hele wervelboog worden verwijderd om voldoende ruimte te geven aan het zenuwweefsel. (dit noemt men een laminectomie). Het is belangrijk dat ook het ligament wordt uitgenomen om de duraalzak goed vrij te leggen. Als de durale zak bevrijd is, kan men waarnemen, dat de durale zak en de zenuwwortels die tevoren in de verdrinking zaten, zich duidelijk hebben ontplooid. Over de durale zak worden dan de afgeschoven rugspieren weer aan elkaar gehecht, wat ondanks het ontbreken van de benige bedekking, voldoende bescherming biedt aan de durale zak met zijn inhoud. Als er behalve de kanaalstenose ook een echte hernia in het spel is (dus niet alleen een uitpuilende tussenwervelschijf door slijtage), kan deze in dezelfde operatie worden verwijderd. Dit is vrijwel nooit nodig. In bepaalde gevallen, die individueel in overweging dienen te worden genomen, wordt een uitgebreide laminectomie gevolgd door het vastmaken van de wervels met platen en schroeven.

Wanneer de vernauwing zich beperkt tot een of hooguit twee niveaus is wordt soms een betrekkelijk nieuwe behandeling toegepast. Deze komt erop neer dat de doornuitsteeksels van de wervels waartussen zich de vernauwing bevindt als het ware uit elkaar geduwd worden door het plaatsen van een blokje of buisje. Hiermee wordt precies hetzelfde bereikt als met het bukken of hurken wat de patiënt doet om zijn klachten te verlichten. De ingreep is heel beperkt, vrijwel zonder risico's en kan soms onder plaatselijke verdoving worden uitgevoerd. Het resultaat van de operatie is op de korte termijn vergelijkbaar, maar het aantal reoperaties bij patiënten met een blokje is wel veel hoger. Bovendien is het implantaat erg duur, wat er voor zorgt dat dit geen operatie is die de voorkeur heeft. Inmiddels zijn er al vele van zulke implantaten op de markt met namen als X-stop, DIAM, Coflex, Aperius of Superion.



Bovenste afbeelding: de vernauwing door het instulpen van het band.
Onderste afbeelding: door de groene cilinder is de achterwand weer glad.



Röntgen foto in voor-achterwaartse stralengang. De vinnen dienen om verschuiven te voorkomen.

Na de operatie

De eerste uren na de operatie moeten de patiënten op de rug blijven liggen opdat kleine bloedende vaatjes in het operatiegebied door het lichaamsgewicht worden dichtgedrukt. Het bloed in het operatiegebied wordt soms alsnog via een drain afgezogen. Ook wordt de patiënt soms door een blaascatheter de moeite bespaard om bij het urineren van houding te veranderen. De napijn na de operatie wordt vooral veroorzaakt door het chirurgisch manipuleren aan het bot, waarvoor de patiënten een pijnstillend middel krijgen, maar deze pijn zakt in de dagen na de operatie snel af. Meestal merkt de patiënt dan pas dat de oude pijnklachten van voor de operatie zijn verdwenen. Omdat ouderen vooral na een operatie grote neiging hebben tot het ontwikkelen van trombose in de benen, is het tegenwoordig gangbaar dat de patiënten zo spoedig mogelijk weer op de been komen om de bloedsomloop te stimuleren. Ook krijgen ze een middel om trombose tegen te gaan totdat ze voldoende gemobiliseerd zijn. Eventueel met de hulp van de fysiotherapie zijn de patiënten na een of twee nachten in het ziekenhuis weer voldoende mobiel om naar huis te gaan.

Operatierisico's

De operatie is technisch niet zo riskant. Wel is het zo, dat als er meerdere niveau's geopereerd moeten worden, de operatie langer gaat duren waardoor er meer bloedverlies optreedt. Omdat de meeste mensen met een lumbale kanaalstenose van oudere leeftijd zijn, is het narcose risico groter (dat wil zeggen betreffende complicaties van hart en longen). Door de moderne ontwikkeling van het instrumentarium kan de operatieduur tegenwoordig worden bekort waardoor maar zelden behoefte is aan een bloedtransfusie. Het is echter wel nodig dat voor de operatie het gebruik van stollingsremmende middelen of van Aspirine (vanaf 10 dagen) is gestaakt, eventueel na goedvinden van de internist. Wel wordt in sommige ziekenhuizen ter voorkoming van trombose al tijdens of vanaf de dag voor operatie een regelbaar stollingsremmend middel gegeven dat geen invloed blijkt te hebben op het bloedverlies tijdens de operatie. In sommige klinieken wordt ter voorkoming van trombose de bloedsomloop in de benen gestimuleerd door het gebruik van speciale elastische kousen of van kousen die door een machine ritmisch worden opgeblazen. De risico's van de operatie liggen bij deze oudere patiënten dus vooral in hun leeftijd en hun algemene gezondheidstoestand, zoals hart- of longlijden die kunnen maken dat de buikligging eventueel moeilijk verdragen wordt. Met de moderne ontwikkeling van de anesthesie is er echter vrijwel geen leeftijdsgrens meer, terwijl ook meestal de gezondheidstoestand door het nemen van de vereiste maatregelen voor en tijdens de operatie voldoende kan worden bijgesteld om de operatie mogelijk te maken. De specifieke operatierisico's zijn zoals bij de hernia-operatie ook hier een toename van uitvalsverschijnselen (verlamming, gevoelsverlies) door het moeten manipuleren aan zenuwwortels die al lang in de knel hebben gezeten. Verder kan bij het bevrijden van een sterk beknelde durale zak een gaatje in de durale zak ontstaan met lekkage van liquor, wat bestreden wordt door platte bedrust gedurende 1 tot 5 dagen. Andere zeldzame risico's zijn nabloeding in het operatiegebied en infectie van de wond. Meer hierover staat in het stuk "Over neurochirurgie in het algemeen".

Recidief

Een echt recidief zoals bij een hernia is hier in feite onmogelijk, omdat het verwijderde bot niet weer aangroeit. Het weer optreden van de klachten blijkt dan meestal hierop te berusten, dat op aangrenzende niveau's (bijvoorbeeld L2/3 en L3/4 na een operatie van L4/5) die bij de vorige operatie niet in aanmerking kwamen voor verruiming, de stenose nu zover gevorderd is, dat een heroperatie nodig is om ook hier de vernauwing te verhelpen. Behalve dat er wat littekenweefsel bij is gekomen, maakt een heroperatie niet veel verschil met de eerste operatie.

Kijk hier als u zich afvraagt of uw aandoening of behandeling consequenties heeft voor het uitoefenen van uw werk.

Terug naar het overzicht.

Voor commentaar op deze tekst kunt U hier klikken.