

## Cervicale stenose (vernaauwing in nek)

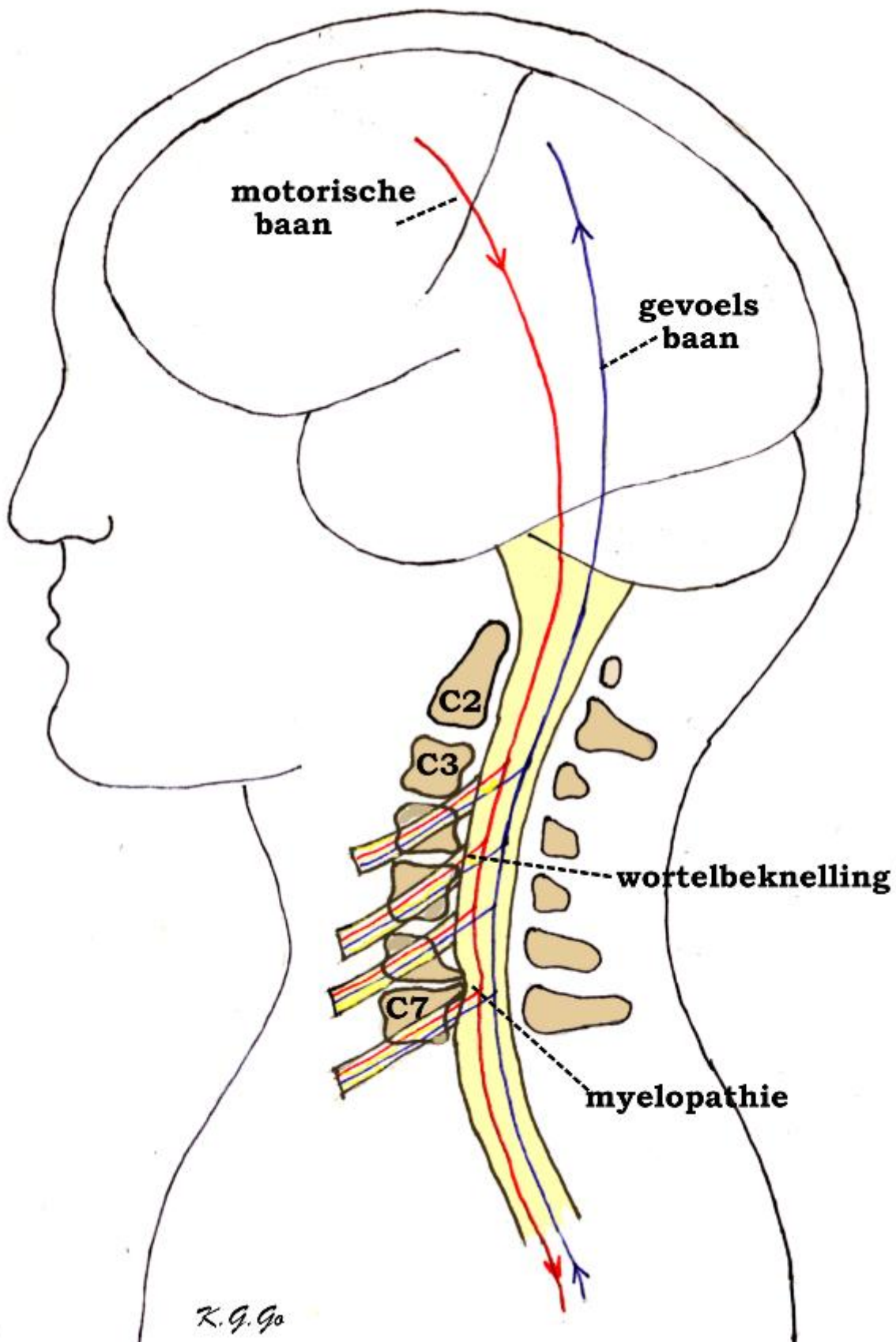
Vernauwing van het halswervelkanaal komt zoals de vernauwing van het lendenwervelkanaal nogal eens voor en kan dan aanleiding geven tot klachten.

### Anatomie

Binnenin de wervelkolom bevindt zich het ruggenmerg en de zenuwwortels. De wervelkolom bestaat uit 7 nek- (of cervicale-) wervels C1 t/m C7, 12 borst- (of thoracale-) wervels Th 1 t/m Th 12, 5 lenden- (of lumbale-) wervels L1 t/m L5, en het heiligbeen (of sacrum (S)) met het staartbeentje (stuitje). Met uitzondering van de eerste twee halswervels zit er tussen iedere twee wervels een tussenwervelschijf. Dat de wervels gemakkelijk ten opzichte van elkaar kunnen bewegen, is te danken aan de tussenwervelschijven die elastisch zijn, maar ook aan wervelgewrichten die iedere wervel beiderzijds aan de bovenliggende en onderliggende wervels verbinden. Verder wordt het wervelkanaal van boven naar beneden op ieder niveau gevormd door de wervelbogen, die vastzitten aan de wervellichamen. Aan de achterkant lopen deze uit in een uitsteeksel (het doornuitsteeksel) dat midden op de rug kan worden gevoeld (de "ruggengraat"). Bovendien worden de wervelbogen met elkaar verbonden door elastische banden, de gele ligamenten, die het wervelkanaal van binnen bekleden. Binnen in het wervelkanaal loopt van boven naar beneden het ruggenmerg. Het ruggenmerg ligt binnen in een koker van hersenvliezen, de zogenaamde durale zak, waarin het in hersenvocht (liquor) schokvrij is opgehangen. Op iedere hoogte ontspringen links en rechts uit het ruggenmerg de zenuwwortels die dan, omhuld door een manchet van hersenvlies, het wervelkanaal verlaten door openingen die begrensd worden door de wervelgewrichten van twee aangrenzende wervels.

### Oorzaak

De wervelkolom kan vooral bij ouderen tekenen van slijtage vertonen. Slijtage is overigens een normaal verouderingsverschijnsel dat bij iedereen voorkomt, al is de mate waarin het optreedt, individueel anders. Deze slijtage, ook wel artrose genoemd, is bekend van allerlei gewrichten zoals de heup of de knie. Als reactie op artrose gaat het wervelbot woekeren, het wordt dikker, vooral bij de wervelgewrichten waar dikke richels ontstaan. Dit kan zich afspelen op één niveau bijvoorbeeld C5/6, maar meestal op meerdere hoogten, van C2 tot Th1. Uiteraard vernauwen de richels het wervelkanaal en kunnen ze daardoor het ruggenmerg verdrrukken. Ook kunnen ze de openingen vernauwen waar de zenuwwortels uit het wervelkanaal treden. Omdat deze openingen bij de halswervelkolom niet zo wijd zijn ontstaat al spoedig een beknelling van de uittredende zenuwwortels. Bovendien zijn ook de gele ligamenten wat verdikt, waardoor er binnen het vernauwde wervelkanaal nog minder ruimte overblijft voor het ruggenmerg en de zenuwwortels. Maar hoeveel ruimte er uiteindelijk overblijft, wordt verder bepaald door de mate van slijtage en door de breedte van het kanaal die beide van persoon tot persoon verschillend kunnen zijn. Andere minder voorkomende oorzaken van de vernauwing van het halswervelkanaal zijn de zwelling van het ontstekingsweefsel bij reuma van de halswervelgewrichten en de toestand na een letsel van halswervels waardoor een verschuiving van botfragmenten heeft plaatsgevonden.



Vernauwing van het halswervelkanaal door het ontstaan van botrichels van de wervellichamen. Een richel ter hoogte

van C4/C5 geeft beknelling van de daar uittredende wortel C5, maar nog niet van het ruggenmerg. In de uittredende zenuwwortels verlopen aftakkingen van de motorische en gevoelsbanen, waardoor beknelling van een wortel aanleiding kan geven tot pijn, verlamming en gevoelsstoornissen. De richel ter hoogte van C6/C7 geeft beknelling met indeuking van het ruggenmerg (myelopathie) met de daarin verlopende motorische en gevoelsbanen, waardoor de motorische en gevoelsfuncties bedreigd worden.

## Ziektebeeld

De klachten en verschijnselen van cervicale kanaalstenose zijn het gevolg van de verdrukking (compressie) van het ruggenmerg, en/of van de zenuwwortels. Men kan zich voorstellen dat de druk op het ruggenmerg directe mechanische beschadiging hiervan veroorzaakt, vooral als dat herhaaldelijk bij bewegingen gebeurt, maar waarschijnlijker is het dat de bloedsomloop van het ruggenmerg verstoord wordt door het dichtdrukken van voedende bloedvaten. Het ruggenmerg kan hiervan beschadigd raken, wat myelopathie (myelum betekent ruggenmerg) wordt genoemd. In het cervicale ruggenmerg lopen de lange motorische banen, dat zijn de bundels zenuwvezels die de opdrachten van de grote hersenen doorgeven aan de cellen in het ruggenmerg die de spieren besturen. Ook bevat het ruggenmerg de lange gevoelsbanen, dit zijn bundels zenuwvezels die de in het ruggenmerg binnengekomen gevoelsprikkels naar de hersenen doorgeven. Bij verdrukking van het ruggenmerg zullen er dus motorische en gevoelsstoornissen optreden, die zich hierin uiten dat de patiënten de bewegingen van hun armen en benen niet meer onder controle hebben en slingerend gaan lopen en moeilijker knoopjes dicht kunnen maken. Enerzijds komt dit doordat ze minder kracht in hun handen en/of benen hebben, (dit noemt men een verlamming of parese van de arm/beenspieren); anderzijds komt het ook omdat ze de stand en de bewegingen van hun armen/benen minder goed voelen. Behalve een verminderd positiegevoel is er ook een afgenomen gevoel voor aanraking. Door het verminderde gevoel in de voeten kan het lijken of ze op kousenvoeten lopen terwijl ze geen kousen aan hebben. Bovendien is de krachtsvermindering of parese van spastische aard, dat wil zeggen dat de armen en/of benen ondanks de verminderde kracht niet verslapt zijn, maar juist stijver dan normaal waardoor het voor de voeten lijkt alsof ze aan de grond kleven. Naast een stoornis van de motoriek en van het gevoel in de armen en/of benen kan er ook incontinentie voor urine bestaan, dat wil zeggen dat de patiënten hun urineblaas niet onder controle hebben en op ongelegen momenten urine kunnen verliezen. Een ander verschijnsel dat soms voorkomt, is een gevoel alsof er elektrische stroom door de ruggengraat gaat bij buigen van de nek. Het zijn alle tekenen van verdrukking van het ruggenmerg. Als de myelopathie voortschrijdt en de beknelling van het ruggenmerg niet wordt opgeheven, kan het uitlopen op een totale onderbreking van het ruggenmerg, een zogenaamde dwarslaesie die gekenmerkt wordt door een algehele verlamming en gevoelloosheid van het lichaamsgedeelte onder het niveau van de beschadiging.

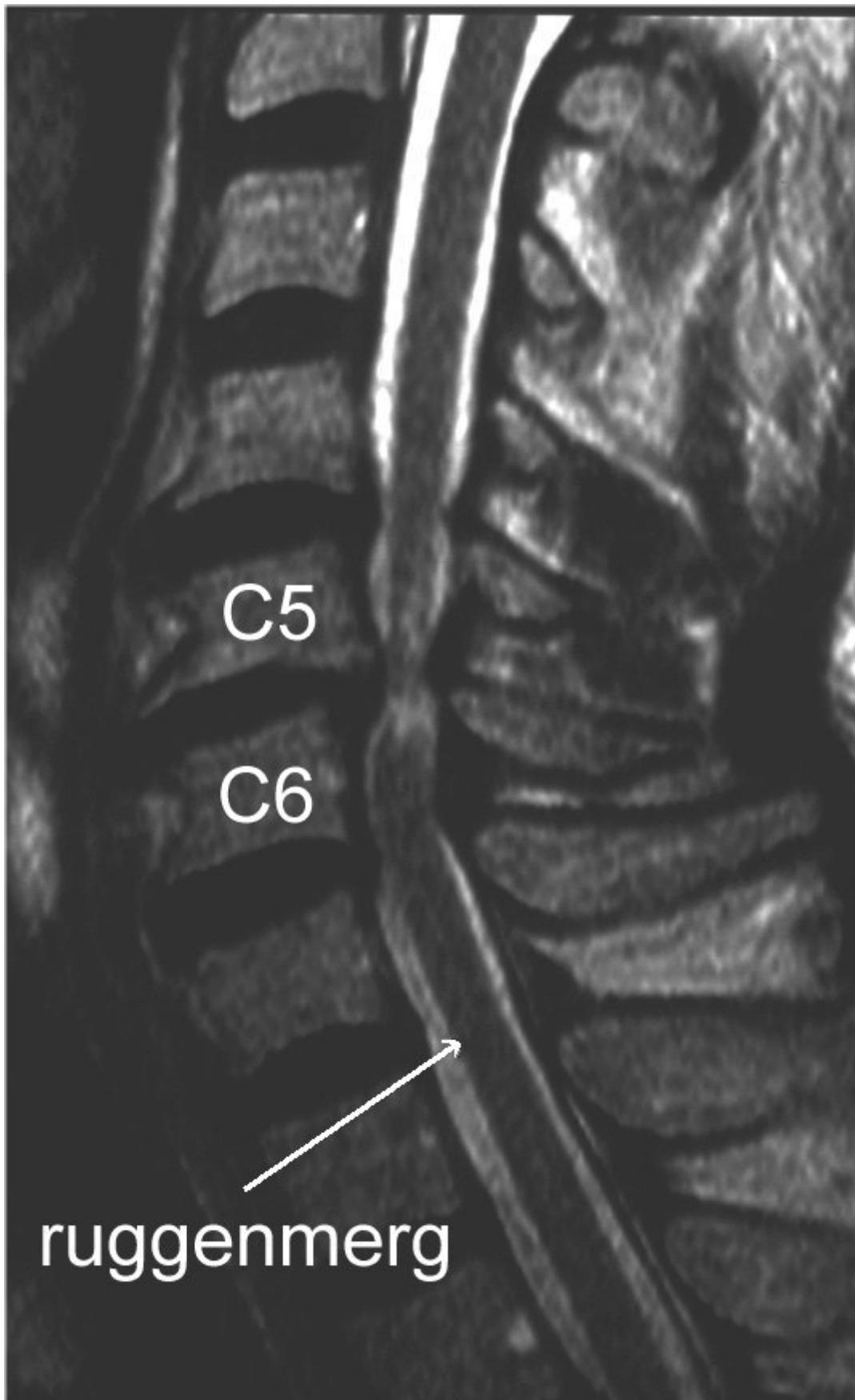
De tekenen van beknelling van de cervicale zenuwwortels, ook radiculopathie (radix betekent wortel) genoemd, bestaan uit schietende of uitstralende pijn in de schouder of de arm, eventueel gepaard met een doof of tintelend gevoel, wat verergerd of opgewekt kan worden door het buigen of draaien van de nek of door het strekken van de arm.

De verschijnselen van de cervicale kanaalstenose lijken dus erg op die van de nekhernia, wat niet helemaal verwonderlijk is, omdat beide aandoeningen aanleiding kunnen geven tot beknelling van het ruggenmerg en de zenuwwortels. Het accent ligt bij de stenose meer op de beknelling van het ruggenmerg en bij de nekhernia meer op die van de wortels. Een verschil is ook dat bij de stenose de klachten geleidelijker plegen op te treden, terwijl bij de nekhernia de klachten acuut kunnen ontstaan. Uiteraard komen de cervicale kanaalstenose en de nekhernia ook gecombineerd voor, wat niet zelden gebeurt. Voor de oningewijde kunnen de verschijnselen van de cervicale kanaalstenose lijken op andere ruggenmergsaandoeningen, zoals multipele sclerose. Daarom is neurologisch onderzoek en beeldvormende diagnostiek nodig om tot de juiste diagnose te komen en de juiste behandeling te kunnen instellen.

## Beeldvormende diagnostiek

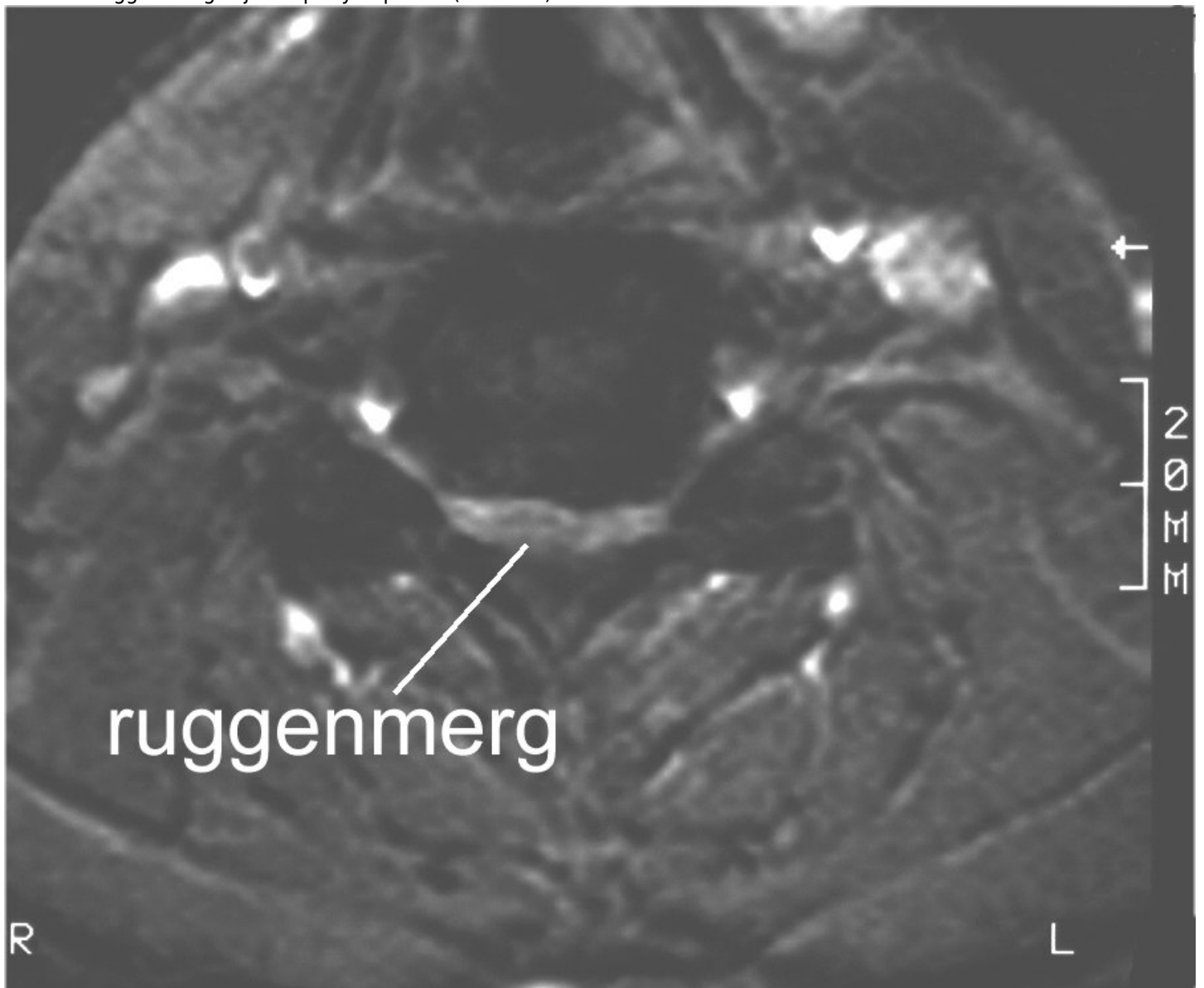
Reeds met een gewone zijdelings genomen röntgenfoto van de halswervelkolom kan slijtage van het wervelkanaal worden vastgesteld. Hierop is een vernauwing van het kanaal eigenlijk niet goed te beoordelen.

Belangrijk is ook een MRI van de halswervelkolom. Op de zijdelingse MRI kunnen niet alleen de botrichels worden herkend, maar kan ook de verhouding van het wervelkanaal tot het ruggenmerg worden beoordeeld. Normaal is aan de voor- en achterkant van het ruggenmerg een laag liquor te zien die het scheidt van de voor-, respectievelijk achterkant van het wervelkanaal. Dit betekent dat er om het ruggenmerg voldoende ruimte is. Bij een ernstige stenose ziet men dat de botrichels aan de voorkant tot aan het ruggenmerg reiken en deze zelfs kunnen indeuken. Eventueel kan men op de MRI vaststellen of het ruggenmerg door de beknelling is beschadigd (myelopathie). Op dwarse MRI opnamen van de halswervelkolom kan men herkennen of het om echte botrichels gaat dan wel om een hernia; ook kan men eventueel de beknelling van de wortels zien.



MRI in lengtedoorsnede. Het ruggenmerg is ter hoogte van C5 en C6 beknelde. De witte vlekken in het overigens

donkere ruggenmerg wijzen op myelopathie (zie tekst).



MRI dwarsdoorsnede. Het wervelkanaal is ernstig vernauwd, er is nauwelijks nog plaats voor het ruggenmerg dat volledig is platgedrukt.

Een andere techniek waarmee de botveranderingen aan de wervels zichtbaar kunnen worden gemaakt is de CT-scan. Deze wordt vooral gemaakt om de conditie van het bot in beeld te brengen. Dit kan heel nuttig zijn om te zien of een eventuele uitpuilende tussenwervelschijf verkalkt is. Vroeger werd nog wel eens een CT gemaakt waarbij contrastmiddel in de liquorruimte (bijvoorbeeld met een ruggenprik) werd gebracht. Op zulke CT-myelogrammen ziet men het ruggenmerg en de wortels als donkere uitsparingen in de liquor die door het contrast wit is aangekleurd. Op deze wijze kan men dus ook beoordelen of er nog voldoende liquor, d.w.z voldoende ruimte om het ruggenmerg aanwezig is. Dit gebeurt alleen nog in bijzondere gevallen.

## Behandeling

Slijtage van de wervelkolom is op zich geen reden tot neurochirurgisch ingrijpen, omdat vele ouderen de tekenen van slijtage aan de halswervelkolom vertonen zoals bij toeval op röntgenfoto's is gebleken, terwijl de meesten van hen

geen klachten of verschijnselen van myelopathie hebben. Ook wordt de aanwezigheid van klachten niet beschouwd als een reden tot ingrijpen, zolang het ziektebeeld stabiel blijft. Nemen de verschijnselen echter toe, of zijn er volgens de scans naast duidelijke beknelling ook tekenen van myelopathie, of is er een episode van acute verergering, dan is neurochirurgisch ingrijpen geboden. Zo kunnen patiënten een val doormaken, waarna ze tijdelijk een gedeeltelijke of gehele dwarslaesie vertonen. Als dit volgens de foto's of scans blijkt te berusten op een vernauwd halswervelkanaal, dan kan een operatie worden verricht waarbij het wervelkanaal verruimd wordt. Dit is niet altijd noodzakelijk en dit is iets dat dokter en patient samen moeten overleggen.

Uit de resultaten is gebleken dat men zich tevreden mag stellen met het stoppen van de verergering van het ziektebeeld. Na de operatie pleegt een meerderheid van de patiënten te verbeteren, terwijl ondanks de operatie bij de overigen geen verandering is opgetreden of zelfs het ziektebeeld blijft verslechteren. In de gevallen die niet verbeterd zijn is mogelijk de verstoring van de bloedvoorziening van het ruggenmerg de factor, waar de operatie geen vat op heeft gehad. De opgetreden verbetering varieert van een iets beter gevoel bij de ene mens (zeer beperkte verbetering) tot beter lopen of betere handmotoriek bij de andere patient (duidelijke verbetering). Van tevoren kan niet worden voorspeld hoe goed de patient zal verbeteren na een decompressie.

In principe bestaat de operatie uit het creëren van meer ruimte voor het ruggenmerg. Bij de nekhernia kan dit van de voorzijde, en soms beter vanaf de achterzijde.

Bij de cervicale stenose wordt vrijwel altijd vanaf de achterzijde geopereerd. Bij de benadering van achteren wordt bij de patiënt die op de buik ligt, een overlangse snede gemaakt midden op de nek over het gebied waar het wervelkanaal verwijd moet worden. Dat gebeurt meestal over meerdere niveaus, vanaf C2 tot en met C7. Door de achterste nekspieren af te schuiven worden de wervels vrijgelegd. De betreffende wervelbogen worden verwijderd (dit noemt men een laminectomie) en vervolgens de gele ligamenten. Als de durale zak bevrijd is, kan men waarnemen, dat deze zich duidelijk heeft ontplooid. Over de durale zak worden dan de afgeschoven nekspieren weer aan elkaar gehecht, wat voldoende bescherming biedt aan de durale zak met zijn inhoud ondanks dat er nu geen benige bedekking meer is. Als er behalve de kanaalstenose ook een hernia in het spel is, kan de zenuw waar deze op drukt in dezelfde operatie worden vrijgelegd. Soms is er enige instabiliteit van de wervelkolom en zal de chirurg besluiten om met wat schroefjes de nek te stabiliseren. Dat kan wat verminderde beweeglijkheid van de nek tot gevolg hebben, vandaar dat de chirurg hier goede redenen voor moet hebben. Heel soms worden de verwijderde botstukjes weer teruggezet en met kleine schroefjes en plaatjes weer vastgemaakt, uiteraard in een positie waarin het wervelkanaal ruimer is (zogenaamde laminoplastie). Dit is een wat risicovolle ingreep en een beter resultaat voor grote groepen patienten is nooit aangetoond, vandaar dat wij dit in Nederland nauwelijks doen. In Japan echter wordt het vaak gedaan en in de literatuur hierover zijn dan ook met name Japanse studies te vinden. Dit is echter uitgevoerd bij Aziatische patienten, die van een ander ras zijn. Dit maakt wel uit.

Bij de benadering van voren ligt de patiënt op zijn rug op de operatietafel, met het gezicht recht omhoog. Er wordt een snee gemaakt in de hals, naar de voorkeur van de operateur links of rechts van het midden. Dan worden de spieren en de andere structuren die in de hals verlopen (zoals de bloedvaten, de luchtpijp, de slokdarm en de stembandzenuwen) uiteen gehouden, om uiteindelijk precies op de voorkant van de halswervelkolom uit te komen. Vervolgens wordt een röntgenfoto gemaakt om de precieze plaats van operatie te controleren. Hierna wordt ter hoogte van de botrichel de tussenwervelschijf verwijderd totdat men aan de achterkant ervan aan de voorzijde van het wervelkanaal is beland, waarna de botrichels die zich boven en beneden de tussenwervelschijf bevinden, worden verwijderd. Zonodig worden op andere hoogten waar zich ook botrichels bevinden na het verwijderen van de betreffende tussenwervelschijven deze richels verwijderd. Ook kan een wervel worden weggefreest. De ontstane ruimte die is ontstaan na het verwijderen van een tussenwervelschijf kan worden opgevuld met een stuk kunststof of titanium. Vroeger werd dit vaker opgevuld met bot (meestal eigen bot uit een bekkenkam, donorbot, botcement). Soms is het niet nodig om de ontstane ruimte op te vullen.

## Operatierisico's

Zoals bij iedere operatie zijn er ook aan de operatie voor een halswervelkanaalstenose risico's verbonden. De kans dat die optreden is echter zeer gering. Het ziektebeeld komt veel voor en de operatie behoort tot de "routineoperaties". Bij operaties vanaf de voorzijde komt een ontsteking van de operatiewond of van de tussenwervelruimte een enkele keer voor. Ook een nabloeding in het operatiegebied kan voorkomen. Bij de benadering van voren bestaan er vaak kortdurend wat klachten van spreken (schorre stem) en slikken (pijn bij slikken, of het gevoel van "een brok in de keel"). Beschadiging van een stembandzenuw met (al dan niet voorbijgaande) heesheid is een zeldzame complicatie. Nog veel zeldzamer, maar wel ernstig, is beschadiging van de slokdarm of van het ruggenmerg. Bij operaties vanaf de achterzijde kan ook een ontsteking of een nabloeding voorkomen, maar ook hier is het zeldzaam. Een beschadiging van het ruggenmerg kan voorkomen maar is zeer zeldzaam. De patient heeft na de operatie wel altijd veel pijn in de nek die enkele weken aanhoudt.

## Na de operatie

Na een operatie verbeteren de klachten lang niet altijd. In heel veel gevallen is een tot stilstand brengen van verdere achteruitgang het hoogst haalbare resultaat. Kennelijk is de schade die aan het ruggenmerg in de loop van vaak lange tijd is ontstaan niet meer te herstellen.

De patient mag na de operatie al vlot het bed uit om het gevaar van trombose in de benen te verminderen. Over het algemeen gaat de patient een dag na een operatie vanaf de voorkant en twee dagen na een operatie vanaf de achterkant alweer naar huis. Revalidatie is alleen nodig in die gevallen dat er nog ernstige loopstoornissen bestaan. Het dragen van een harde halskraag na deze operaties is niet nodig.

Kijk hier als u zich afvraagt of uw aandoening of behandeling consequenties heeft voor het uitoefenen van uw werk.

Terug naar het overzicht.

Voor commentaar op deze tekst kunt U hier klikken.